

РОССИЙСКОЕ ОБЩЕСТВО
АНГИОЛОГОВ И СОСУДИСТЫХ ХИРУРГОВ
АССОЦИАЦИЯ СЕРДЕЧНО-СОСУДИСТЫХ ХИРУРГОВ

КЛИНИЧЕСКИЕ РЕКОМЕНДАЦИИ ПО ВЕДЕНИЮ ПАЦИЕНТОВ С СОСУДИСТОЙ АРТЕРИАЛЬНОЙ ПАТОЛОГИЕЙ

(Российский согласительный документ)

**Часть 3. Экстракраниальные
(брахиоцефальные) артерии**

*Утверждены на
Профильной комиссии при
главном специалисте-
сердечно-сосудистом
хирурге Минздрава РФ
совместно с Ассоциацией
сердечно-сосудистых
хирургов
25 ноября 2012г.*

Москва, 2012г.



Edited with the demo version of
Infix Pro PDF Editor

To remove this notice, visit:
www.iceni.com/unlock.htm

УДК 616.132.5

Клинические рекомендации по ведению пациентов с сосудистой артериальной патологией (Российский согласительный документ). Часть. 3. Экстракраниальные (брахиоцефальные) артерии. – М.: НЦССХ им. А. Н. Бакулева РАМН, 2012. – 130 с.

Рекомендации разработаны в соответствии с планом работы рабочей группы Профильной комиссии по сердечно-сосудистой хирургии Экспертного совета МЗиСР РФ.

Председатель постоянно действующей рабочей группы Профильной комиссии по сердечно-сосудистой хирургии Экспертного совета МЗиСР РФ академик РАН и РАМН Л. А. Бокерия.

Члены рабочей группы Профильной комиссии по сердечно-сосудистой хирургии Экспертного совета МЗиСР РФ: чл.-корр. РАМН Б. Г. Алекян, академик РАМН Л. С. Барбараш, проф. А. А. Дюжиков, проф. Э. М. Идов, чл.-корр. РАМН А. М. Караськов, проф. С. А. Ковалев, проф. В. А. Порханов, чл.-корр. РАМН А. Ш. Ревитшвили, проф. И. Н. Ступаков, проф. С. Г. Суханов, проф. Г. Г. Хубулава.

Экспертная группа: академик РАМН А. В. Покровский (председатель), проф. Г. Ю. Сокурено (научный редактор) (Санкт-Петербург), проф. Д. Ф. Белоярцев (научный редактор) (Москва), проф. В. С. Аракелян (научный редактор) (Москва), проф. А. Н. Вачёв (Самара), чл.-корр. РАМН А. В. Гавриленко (Москва), чл.-корр. РАМН И. П. Дуданов (Санкт-Петербург), проф. П. О. Казанчян (Москва), проф. А. А. Карпенко (Новосибирск), проф. В. А. Попов (Кемерово), проф. А. В. Троицкий (Москва), проф. А. А. Фокин (Челябинск), проф. А. М. Чернявский (Новосибирск), д. м. н. М. В. Шумилина (Москва).

Российское общество ангиологов и сосудистых хирургов, Ассоциация сердечно-сосудистых хирургов России.

Ответственный секретарь: И. В. Самородская (тел.: 8-985-224-60-50; e-mail: samor2000@yandex.ru).

ISBN 978-5-7982-0299-7

© НЦССХ им. А. Н. Бакулева РАМН, 2012



Edited with the demo version of
Infix Pro PDF Editor

To remove this notice, visit:
www.iceni.com/unlock.htm

ОГЛАВЛЕНИЕ

Список сокращений.....	6
Предисловие академика РАН и РАМН Л. А. Бокерия.....	1
1. Хирургическое лечение стенозов сонных артерий:	
показания и методы.....	9
1.1. Общие положения.....	9
1.2. Классификация показаний к лечебным вмешательствам по степени доказательной эффективности.....	10
1.3. Показания к инвазивному лечению.....	12
1.4. Диагностика стенозов сонных артерий.....	13
1.5. Неврологическая симптоматика и степень каротидного стеноза.....	25
1.5.1. Показания к каротидной эндартерэктомии.....	25
1.5.2. Показания к эндоваскулярным вмешательствам у симптомных пациентов со стенозами сонных артерий.....	28
1.5.3. Роль эндоваскулярных вмешательств в случае бессимптомных стенозов сонных артерий.....	30
1.5.4. Результаты КЭА, КАС и оптимальной медикаментозной терапии в зависимости от наличия неврологической симптоматики и степени стеноза СА.....	32
1.6. Сопутствующие заболевания и пациенты высокого риска.....	33
1.7. Особенности сосудистой и местной анатомии. Строение атеросклеротических бляшек сонных артерий и риск эмболизации.....	35
1.8. Техника выполнения процедур.....	38
1.8.1. Техника выполнения КЭА.....	38
1.8.1.1. Шунтирование.....	38
1.8.1.2. Пластика заплатой или первичный шов.....	40
1.8.1.3. Ангиопластика заплатой из различных материалов.....	41
1.8.1.4. Другие виды пластики при каротидной эндартерэктомии.....	43
1.8.2. Регионарная или общая анестезия.....	45
1.8.3. Контроль качества каротидной эндартерэктомии.....	46

1.8.4. Perioperative medical therapy.....	48
1.8.5. Stenting of carotid arteries	51
1.8.5.1. Basic technique	51
1.8.5.2. Complications	53
1.8.5.3. Improvement of stenting results of carotid arteries	55
1.9. Management of patients with simultaneous peripheral and carotid artery disease	59
1.9.1. Diagnosis	60
1.9.2. Clinical management	61
1.9.3. Management of combined coronary and carotid artery disease.....	61
1.9.4. Dynamic observation	63
Литература	64
2. Surgical treatment of chronic carotid artery occlusion and stenosis of the external carotid artery	78
2.1. Surgical treatment of carotid artery occlusion	78
2.2. External carotid artery and collateral blood supply to the brain in chronic occlusion of the internal carotid artery.....	81
Литература.....	86
3. Pathological tortuosity of carotid arteries: diagnosis and management of surgical treatment	87
3.1. Clinical and diagnostic features of internal carotid artery	87
3.1.1. Relevance of the disease	87
3.1.2. Clinical features of internal carotid artery	88
3.1.3. Instrumental diagnosis of internal carotid artery	88
3.2. Management of patients with pathological tortuosity of the internal carotid artery.....	90
3.2.1. Indications for surgical treatment	90
3.2.2. Methods of reconstruction of the internal carotid artery with pathological tortuosity	93
3.3. Dynamic observation of patients and monitoring of distant results of surgical treatment of pathological tortuosity of the carotid artery	96
Литература.....	97

4. Проксимальные поражения ветвей дуги аорты:	
диагностика и тактика хирургического лечения	100
4.1. Поражения брахиоцефального ствола	100
4.2. Проксимальные поражения общей сонной артерии	102
4.3. Поражения первого сегмента подключичной артерии	103
Литература.....	107
5. Хирургическое лечение при поражениях позвоночных артерий	112
5.1. Анатомия артерий вертебробазиллярного бассейна	112
5.2. Эпидемиология заболеваний позвоночных артерий	113
5.3. Этиология поражений позвоночной артерии	113
5.4. Клинические проявления недостаточности кровообращения в вертебробазиллярном бассейне	115
5.5. Диагностика поражений позвоночных артерий	116
5.6. Лечение пациентов с поражением ПА.....	118
5.6.1. Медикаментозное лечение	118
5.6.2. Хирургическое лечение заболеваний позвоночных артерий.....	119
5.6.3. Эндovasкулярные вмешательства на позвоночных артериях	121
Литература.....	124
Приложения	128

СПИСОК СОКРАЩЕНИЙ

АГ	– артериальная гипертензия
АД	– артериальное давление
АКШ	– аортокоронарное шунтирование
БА	– базилярная артерия
БАП	– баллонная ангиопластика
БЦА	– брахиоцефальные артерии
БЦС	– брахиоцефальный ствол
ВББ	– вертебробазилярный бассейн
ВБН	– вертебробазилярная недостаточность
ВНОК	– Всероссийское научное общество кардиологов
ВСА	– внутренняя сонная артерия
ВСУЗИ	– внутрисосудистое ультразвуковое исследование
ВЯВ	– внутренние яремные вены
ДС	– дуплексное сканирование
ИМ	– инфаркт миокарда
КАС	– каротидная ангиопластика со стентированием
КС	– каротидный стеноз
КТ	– компьютерная томография
КТА	– компьютерно-томографическая ангиография
КЭА	– каротидная эндартерэктомия
ЛПВП	– липопротеины высокой плотности
ЛПИ	– лодыжечно-плечевой индекс
ЛПНП	– липопротеины низкой плотности
ЛСК	– линейная скорость кровотока
МНО	– международное нормализованное отношение
МРА	– магнитно-резонансная ангиография
МРТ	– магнитно-резонансная томография
МСКТАГ	– мультиспиральная компьютерно-томографическая ангиография

НМК	– нарушение мозгового кровообращения
НСА	– наружная сонная артерия
ОМТ	– оптимальная медикаментозная терапия
ОНМК	– острое нарушение мозгового кровообращения
ОСА	– общая сонная артерия
ПА	– позвоночная артерия
ПВА	– поверхностная височная артерия
ПИ ВСА	– патологическая извитость внутренней сонной артерии
ПКА	– подключичная артерия
ПНМК	– переходящее нарушение мозгового кровообращения
ПСТ	– подключично-сонная транспозиция
ПЭТ	– позитронно-эмиссионная томография
РКИ	– рандомизированное клиническое исследование
СА	– сонная артерия
СМА	– средняя мозговая артерия
СМН	– сосудисто-мозговая недостаточность
СПШ	– сонно-подключичное шунтирование
СРБ	– С-реактивный белок
ССВП	– соматосенсорный вызванный потенциал
ТГ	– триглицериды
ТИА	– транзиторная ишемическая атака
ТКДГ	– транскраниальная доплерография
ТЛБАП	– транслюминальная баллонная ангиопластика
УЗДГ	– ультразвуковая доплерография
УЗИ	– ультразвуковое исследование
УС	– ультразвуковое сканирование
ФЭК	– фракция экстракции кислорода
ХС	– холестерин

- ЦВБ – цереброваскулярные болезни
- ЦДС – цветное дуплексное сканирование
- ЦПД – церебральное перфузионное давление
- ЦПР – церебральный перфузионный резерв
- ЭИКМА – экстраинтракраниальный микроанастомоз
- ЭЭГ – электроэнцефалография

- АНА – Американская ассоциация кардиологов
- CI (confidence interval) – доверительный интервал
- OR – коэффициент вероятности
- PI – пульсаторный индекс (индекс Гослинга)
- PTFE – политетрафторэтилен
- S/D – отношение систолической линейной скорости кровотока к диастолической линейной скорости кровотока (индекс Стюарта)

**ПРЕДИСЛОВИЕ К КЛИНИЧЕСКИМ
РЕКОМЕНДАЦИЯМ ПО ВЕДЕНИЮ ПАЦИЕНТОВ
С СОСУДИСТОЙ АРТЕРИАЛЬНОЙ ПАТОЛОГИЕЙ.
ЧАСТЬ 3. ЭКСТРАКРАНИАЛЬНЫЕ
(БРАХИОЦЕФАЛЬНЫЕ) АРТЕРИИ**

Новый документ, принятый ведущими специалистами страны по диагностике, лечению и последующему наблюдению пациентов с поражением сонных артерий, брахиоце-фального ствола и позвоночных артерий, имеет исключительно важное значение для клинической практики. Появление такого документа существенно важнее любого руководства, учебника или монографии, поскольку предназначено для практикующих хирургов, повышает ответственность каждого хирурга, равно как и его собственную безопасность при различной интерпретации в разных ситуациях, в том числе и конфликтных. На это обращаем особое внимание, поскольку в мировой практике согласительные документы давно уже стали как основным средством улучшения качества диагностики и лечения больных, так и элементом защиты врача от нередко необоснованных претензий со стороны родственников и близких пациенту людей. В предлагаемом согласительном документе – Клинических рекомендациях по ведению пациентов с сосудистой артериальной патологией, в части, касающейся экстракраниальных артерий, с самых современных позиций рассмотрены вопросы классификаций, показаний по степени доказательной эффективности, включая хирургические и инвазивные подходы, а также необходимость учета сопутствующих заболеваний, в том числе у пациентов высокого риска, особенности анатомии, техники выполнения процедур, анестезии, контроля качества выполненной операции или процедуры, послеоперационной медикаментозной терапии и т. д. Как правило, у пациента с поражением сонных артерий как проявления общего атеросклероза имеются симультанные поражения. В Рекомендациях описаны особенности диагноза, клинической тактики, в том числе при сочетанном поражении коронарных и сонных



артерий, а также динамического наблюдения. В самостоятельный раздел выделена проблема хирургического лечения хронической окклюзии внутренней сонной артерии, сочетающейся со стенозом наружной сонной артерии, при этом отдельным подразделом выделена тема коллатерального кровоснабжения головного мозга и состояния наружной сонной артерии при хронической окклюзии внутренней сонной артерии.

Тема патологической извитости сонных артерий по-прежнему имеет разночтения, что в известной степени устраняют нынешние Рекомендации. Эксперты описывают клинику патологической извитости этой артерии, ее инструментальную диагностику, а также тактику лечения с показаниями к хирургии и методы реконструкции внутренней сонной артерии при патологической извитости. Врач получает рекомендации по динамическому наблюдению и мониторингу отдаленных результатов в этой группе больных.

Новейшие хирургические и эндоваскулярные методы лечения проксимального поражения ветвей дуги аорты позволяют по-новому подойти к этой проблеме и существенно улучшить диагностические и лечебные процессы. Новые методы визуализации, включая исследование в режиме 3D, расширяют наши возможности. Ангиографическое исследование не потеряло своей актуальности и в значительном количестве случаев существенно уточняет диагностику. Рекомендации касаются поражения брахиоцефального ствола, проксимального поражения общей сонной артерии, а также поражения первого сегмента подключичной артерии.

Подробно прописаны методы хирургического лечения при поражениях позвоночных артерий. При этом описаны анатомия артерий вертебробазиллярного бассейна, эпидемиология заболеваний позвоночных артерий и этиология поражений этой артерии. Отдельными разделами выделены клинические проявления недостаточности кровообращения в вертебробазиллярном бассейне и диагностика поражений этого бассейна. Эксперты предлагают специалистам варианты медикаментозного и хирургического лечения, а также эндоваскулярных вмешательств в этом бассейне.

Каждый раздел содержит важнейшие библиографические сведения, которые в случае необходимости позволят читателю получить дополнительную информацию.

С учетом колоссального улучшения диагностики сосудистых заболеваний в последние годы, создания сети современных сосудистых центров в стране, в основном направленных на профилактику и лечение инфаркта миокарда и инсульта головного мозга, а также огромной распространенности патологии экстракраниальных сосудов, Профильная комиссия по сердечно-сосудистой хирургии Министерства здравоохранения и социального развития РФ считает своей обязанностью не только создание этих Рекомендаций, но и совершенствование согласительного документа по мере появления новых методов диагностики и лечения и аналогичных документов в мировой практике.

Считаем также крайне важным добиваться того, чтобы каждый сосудистый хирург хорошо знал рекомендации экспертной группы и придерживался их в своей работе.

В конечном итоге это, без сомнения, приведет к существенному улучшению лечебного дела во всех регионах страны и облегчит судьбу пациентов с поражением сосудов, питающих головной мозг.

**Главный внештатный специалист
Минздравсоцразвития РФ по
сердечно-сосудистой хирургии,
директор НЦССХ
им. А. Н. Бакулева РАМН
академик РАН и РАМН**



Л. А. Бокерия

1. ХИРУРГИЧЕСКОЕ ЛЕЧЕНИЕ СТЕНОЗОВ СОННЫХ АРТЕРИЙ: ПОКАЗАНИЯ И МЕТОДЫ

1.1. Общие положения

Ишемический инсульт представляет собой серьезную угрозу для здоровья и основную причину длительной недееспособности населения в некоторых развитых странах [1–4]. Тридцатидневная летальность от инсульта достигает 25–30% [5], а у выживших остается высокий риск развития повторного ишемического эпизода, такого как инфаркт миокарда и повторный инсульт, и смерти [6]. Риск инсульта увеличивается с каждым десятилетием жизни, и в пожилой популяции недееспособность населения будет возрастать. Атеросклероз является причиной около трети всех инсультов. Атеросклероз сосудов дуги аорты, особенно бифуркации общей сонной артерии, является главной причиной протекающих ишемических инсультов, составляя примерно 20% всех инсультов; в то же время 80% этих событий могут происходить без предшествующей симптоматики, подчеркивая необходимость превентивного обследования пациентов групп риска [8–10].

Скорость прогрессирования стенозов сонных артерий непредсказуема. Болезнь может развиваться стремительно, медленно или оставаться стабильной в течение многих лет. Современные методы лечения имеют целью замедлить прогрессирование болезни и защитить пациента от развития инсульта. Применение антиагрегантов уменьшает вероятность инсульта, а статины оказывают стабилизирующее действие на атероматозную бляшку.

Окклюзионные заболевания сонных артерий, которые не были подвергнуты хирургическому лечению, дают от 5 до 12% новых инсультов [8–11]. Эффективность каротидной эндартерэктомии (КЭА) в предупреждении инсультов у пациентов с атеросклерозом бифуркации сонной артерии достоверно установлена [12, 13]. В настоящее время КЭА является стандартом в реваскуляризации головного мозга, тогда как сравнимая с КЭА эффективность и безопасность каротидной ангиопластики со стентированием (КАС) не может считаться абсолютно доказанной. На сегодняшний день признана необходимость

снижения риска операций и специальной аккредитации специалистов и учреждений, дающей право лечить заболевания экстракраниальных артерий [14, 15] и улучшения результатов медикаментозного лечения, КЭА и КАС.

В Российской Федерации, несмотря на выраженную тенденцию к снижению смертности населения от cerebrovasкулярных болезней (ЦВБ), они остаются одной из главных ее причин [185]. Заболеваемость ЦВБ в нашей стране в 2010 г. составила 6058,9 случаев на 100 тыс. взрослого населения, из них 734,2 впервые выявленных. Количество инфарктов мозга в 2010 г. составило 198 случаев на 100 тыс. взрослого населения. Инфаркт мозга в структуре первичной заболеваемости составляет в среднем 27% и является одной из главных причин инвалидизации.

Количество оперативных вмешательств на артериях, кровоснабжающих головной мозг, неуклонно увеличивается, и к 2010 г. достигло в Российской Федерации почти 18 тыс. Намечились тенденции к сближению взглядов неврологов, сердечно-сосудистых хирургов и специалистов по рентгенэндоваскулярным методам диагностики и лечения этой категории пациентов.

Таким образом, выбор наилучшего метода лечения как симптомных, так и бессимптомных пациентов – это задача первостепенной важности. Воздействие новых лекарств и эндоваскулярных процедур требует осторожной переоценки существующих подходов, с тем чтобы выработать рекомендации для институтов и практикующих врачей, занимающихся лечением заболеваний экстракраниальных артерий.

1.2. Классификация показаний к лечебным вмешательствам по степени доказательной эффективности

Рекомендации и основные положения ранжированы по уровню доказательности согласно критериям АНСР [16].

Уровень доказательности А

Базируется на результатах по крайней мере одного рандомизированного контролируемого клинического исследования, содержащегося в качественно выполненном

литературном обзоре, посвященном обоснованию специфической рекомендации.

Уровень доказательности В

Базируется на результатах качественно выполненных клинических исследований без рандомизации хорошего качества, посвященных теме рекомендации.

Уровень доказательности С

Базируется на доказательствах, полученных на основании отчетов экспертных комитетов или мнениях и/или клиническом опыте признанных специалистов (то есть не имеется результатов исследований достаточного качества).

Необходимо иметь в виду, что уровни рекомендаций базируются на доступном уровне доказательств и не обязательно отражают их клиническую значимость.

В данных рекомендациях не полностью приводится классификация показаний к лечебным и диагностическим вмешательствам по степени доказательной эффективности. Это связано с тем, что многоцентровые рандомизированные исследования затрагивают только раздел по тактике ведения пациентов с экстракраниальными поражениями внутренней сонной артерии (ВСА). Разделы по диагностике и лечению интраторакальных и интракраниальных поражений сонных артерий, а также патологии позвоночных артерий, деформации и извитости ВСА не содержат классификации по степени доказательной эффективности в связи с отсутствием соответствующих исследований и публикаций в отечественной и зарубежной литературе.

Далее перечислены некоторые исследования, выполняемые в настоящее время:

- международное исследование по каротидному стентированию – The International Carotid Stenting Study (ICSS), в котором сравниваются результаты первичного стентирования с КЭА в лечении симптомных поражений каротидных стенозов;
- каротидная реваскуляризация с помощью эндартерэктомии против стентирования – The Carotid Revascularization Endarterectomy versus Stenting Trial (CREST), в котором

сравниваются результаты эндоваскулярного лечения с эндартерэктомией у пациентов как с симптомными, так и с бессимптомными стенозами;

– трансатлантическое каротидное интервенционное лечение бессимптомных больных – The Transatlantic Asymptomatic Carotid Intervention (ТАСИТ), в котором сравниваются результаты оптимальной медикаментозной терапии в сочетании со стентированием сонных артерий или КЭА с изолированной оптимальной медикаментозной терапией в предотвращении инсульта и смерти у пациентов с бессимптомными каротидными стенозами;

– 2-е исследование по каротидной хирургии у бессимптомных больных – The Asymptomatic Carotid Surgery Trial 2 (АССТ-2), в котором сравниваются результаты КЭА и стентирования сонных артерий в лечении бессимптомных каротидных стенозов;

– бессимптомные каротидные стенозы, стентирование против эндартерэктомии – The Asymptomatic Carotid stenosis, stenting versus endarterectomy Trial (АСТ I), в котором сравниваются эндоваскулярное лечение с КЭА у пациентов с грубыми каротидными стенозами, не имевших симптоматики в течение 180 дней.

1.3. Показания к инвазивному лечению

Определение показаний к лечению пациентов с каротидными стенозами (КС) обычно основывается на анализе пяти различных аспектов:

- 1) неврологическая симптоматика;
- 2) степень стеноза сонной артерии;
- 3) процент осложнений и интраоперационная летальность;
- 4) особенности сосудистой и местной анатомии;
- 5) морфология бляшки сонной артерии.

В повседневной практике показания к лечению с использованием инвазивных технологий обычно основываются на 1-м и 2-м пунктах, в то время как выбор между КЭА и КАС обычно основывается на 3, 4-м и 5-м пунктах.

В России общепринятой является классификация сосудистой мозговой недостаточности А. В. Покровского (1976 г.) [172, 185].

I степень – асимптомное течение (отсутствие признаков ишемии мозга) на фоне доказанного клинически значимого поражения сосудов головного мозга.

II степень – преходящие нарушения мозгового кровообращения (ПНМК) или транзиторные ишемические атаки (ТИА), то есть возникновение очагового неврологического дефицита с полным регрессом неврологической симптоматики в срок до 24 ч.

III степень – так называемое хроническое течение СМН (дисциркуляторная энцефалопатия), то есть присутствие общемозговой неврологической симптоматики или хронической вертебробазилярной недостаточности без перенесенного очагового дефицита в анамнезе.

IV степень – перенесенный заверченный или полный инсульт, то есть существование очаговой неврологической симптоматики в течение 24 ч и более.

Следует различать инвалидизирующий (полный) и неинвалидизирующий (малый) инсульт в зависимости от степени выпадения неврологических функций после перенесенного инсульта. К пациентам с инвалидизирующим (полным) инсультом следует относить тех, у кого остаточные неврологические проявления сохраняются в виде пареза конечностей высоких степеней или плегии, грубые речевые, зрительные и интеллектуально-мнестические нарушения (более трех баллов по шкале Рэнкина).

1.4. Диагностика стенозов сонных артерий

Рентгеноконтрастная ангиография остается «золотым стандартом» в диагностике пораженных артерий. Однако на сегодняшний день наибольшее значение в диагностике и ответственном принятии клинических решений по определению показаний к оперативным вмешательствам на каротидной бифуркации имеет цветное дуплексное сканирование (ЦДС) артерий. Ультразвуковая диагностика направлена:

- 1) на первичное выявление сосудистой патологии;
- 2) на определение дополнительных методов исследования;
- 3) на определение приоритетности поражения при сочетанной патологии;
- 4) на определение вида и условий реконструкции;

- 5) на контроль технического исполнения реконструкции;
- 6) на динамическое наблюдение.

Учитывая возможности и диагностическую ценность ультразвуковой доплерографии (УЗДГ), транскраниальной доплерографии (ТКДГ) и ультразвукового сканирования (УС) (дуплексного, триплексного) для скринингового обследования асимптомных пациентов – без острых нарушений мозгового кровообращения (ТИА, инсультов) в анамнезе и хронических (дисциркуляторной энцефалопатии), не имеющих перечисленных выше показаний для ультразвукового обследования брахиоцефальных сосудов, рекомендуется:

- 1) УЗДГ с определением АД на обеих верхних конечностях;
- 2) ультразвуковое дуплексное сканирование с цветовым картированием кровотока и триплексное сканирование сонных артерий.

При выявлении патологии сонных артерий, градиента АД между руками более 15 мм рт. ст., при наличии любых очаговых или общемозговых признаков поражения (на текущий период или в анамнезе) пациенту необходимо проведение комплексного ультразвукового обследования, включающего в себя УЗДГ, ультразвуковое сканирование, ТКДГ брахиоцефальных артерий и вен. Для этого необходимо следующее:

- 1) измерение АД на обеих верхних конечностях (УЗДГ);
- 2) функциональные пробы с отведением верхних конечностей (УЗДГ) для исключения синдрома компрессии сосудисто-нервного пучка при выходе из грудной клетки (этот синдром сопровождается миофасциальной компрессией позвоночных артерий, внутренних яремных вен, компрессией подключичных артерий с формированием позвоночно-подключичного обкрадывания);
- 3) ротационные пробы для выявления динамической экстравазальной компрессии позвоночных артерий (УЗДГ);
- 4) ультразвуковое дуплексное сканирование (ДС) с цветовым картированием кровотока: дуги аорты, общих сонных, подключичных, позвоночных артерий (минимум в трех первых сегментах: до входа в канал поперечных отростков, в канале поперечных отростков, в резервной петле между I и II шейными позвонками), внутренних сонных артерий, внутренних яремных вен (нарушения венозного оттока вызывают флебо-

гипертензию, снижение перфузионного давления с развитием гипоксии);

5) оценка кровотока по надблоковым артериям (УЗДГ);

6) оценка скоростей и индексов периферического сопротивления кровотока (ТКДГ):

- в интракраниальных артериях (в средних, передних, задних мозговых и в основной) с определением замкнутости виллизиева круга;
- в сифонах внутренних сонных артерий (с исключением тандем-поражений);
- в базальных венах Розенталя;
- в прямом синусе;
- в глазничной вене.

ЦДС позволяет отнести атеросклеротическую бляшку ВСА к стабильным или нестабильным, что крайне важно при определении показаний к инвазивному лечению стенозов ВСА. Предложен ряд классификаций, в которых выделяют до пяти типов атеросклеротических бляшек, на основе их эхогенности и однородности [175–180]:

I тип: однородная эхонегативная («мягкая» гомогенная бляшка).

II тип: преимущественно эхонегативная с содержанием гипоэхогенных зон более 50% (гетерогенная гипоэхогенная бляшка).

III тип: преимущественно эхопозитивная с содержанием гиперэхогенных зон более 50% (гетерогенная гиперэхогенная бляшка).

IV тип: однородная эхопозитивная («плотная» гомогенная бляшка).

V тип: неклассифицируемая вследствие выраженного кальциноза, формирующего акустическую тень.

При наличии стенозов брахиоцефального ствола, общих сонных или подключичных артерий 50% и более необходимо проведение функциональных проб для выявления синдромов «обкрадывания» (реактивная гиперемия). При этом может использоваться как УЗДГ, так и ДС.

При оценке скоростей кровотока по периферическим сосудам должны учитываться особенности центральной гемодинамики (состоятельность клапанного аппарата сердца,

величина фракции выброса, величина АД на момент обследования).

При сканировании дуги аорты и брахиоцефальных артерий обязательно указание на наличие аномалий отхождения, на размеры и взаиморасположение сосудов.

При наличии стенозов сонных артерий должны быть указаны:

- 1) степень стеноза (по диаметру и по площади поражения);
- 2) протяженность поражения;
- 3) форма атеромы: локальная, эксцентрическая, циркулярная; подрывтая (одно-, двугорбая);
- 4) структура поражения (эхогенность и однородность), наличие внутривисцерального кровоизлияния с оценкой целостности «покрышки» атеромы, наличие «экранирующего» эффекта;
- 5) характер поверхности (гладкая, с изъязвлением, с распадом);
- 6) линейные скорости кровотока, индексы периферического сопротивления, выраженность систолического шума.

Классификация каротидных стенозов на основании аускультативных, ультразвуковых и ангиографических особенностей [5]:

1. Ультразвуковая структура:

- 1) эхогенность:
 - эхонегативная;
 - гипоэхогенная;
 - мезоэхогенная;
 - эхогенная.

Возможны смешанные варианты.

2) однородность:

- гомогенная;
- гетерогенная.

Возможны смешанные варианты.

2. Форма:

- локальная (< 15 мм);
- пролонгированная (> 15 мм);
- эксцентрическая;
- циркулярная;
- подрывтая (одно-, двугорбая);
- экранирующая.

3. Характер поверхности:

- 1) гладкая;
- 2) неровная;
- 3) с распадом;
- 4) с изъязвлением;
- 5) комбинированная;
- 6) внутрибляшечное кровоизлияние:
 - с деструкцией покрышки атеромы;
 - без деструкции покрышки атеромы.

4. Выраженность систолического шума:

- с.ш. –;
- с.ш. +;
- с.ш. ++;
- с.ш. +++.

Систолический шум соответствует аускультативным и скоростным критериям стеноза: + ~ 60%; ++ ~ 70%; +++ ~ 90%.

Учитывая диагностические особенности ультразвуковых методов и ангиографии (табл. 1), а также побочные эффекты

Таблица 1

Возможности диагностических методов при выявлении различных типов атеросклеротических бляшек бифуркаций общих сонных артерий

Тип бляшки	Аускультация	УЗДГ	ДС	Ангиография
Гладкая локальная	+	+	+	+
Циркулярная	–*	–	+	+
Пролонгированная	–	–	+	+
Экранирующая: – без акустической дорожки;	+	+	+	Ложно +
– с акустической дорожкой	+	+	–	Ложно +
С распадом	–	–	+	–
Комбинированная (гладкая с участками распада)	+/-	+/-	+	Только гладкая часть

*Примечание: «–» – выявление затруднено.

контраста в тех случаях, когда при ультразвуковой диагностике получена исчерпывающая информация, можно обходиться без ангиографии.

Вид реконструкции и необходимость ремоделирования бифуркации общей сонной артерии (ОСА) может полностью определяться информацией, полученной при ультразвуковом сканировании. Помимо перечисленных выше признаков, необходимо определить вид (геометрию) бифуркации, включая угол между ВСА и наружной сонной артерией (НСА), диаметр луковицы и дистального отдела ВСА (рис. 1) [7].

Активное развитие эндоваскулярной хирургии обуславливает необходимость четких критериев отбора пациентов, в том числе и по виду бифуркации. Для стентирования ВСА

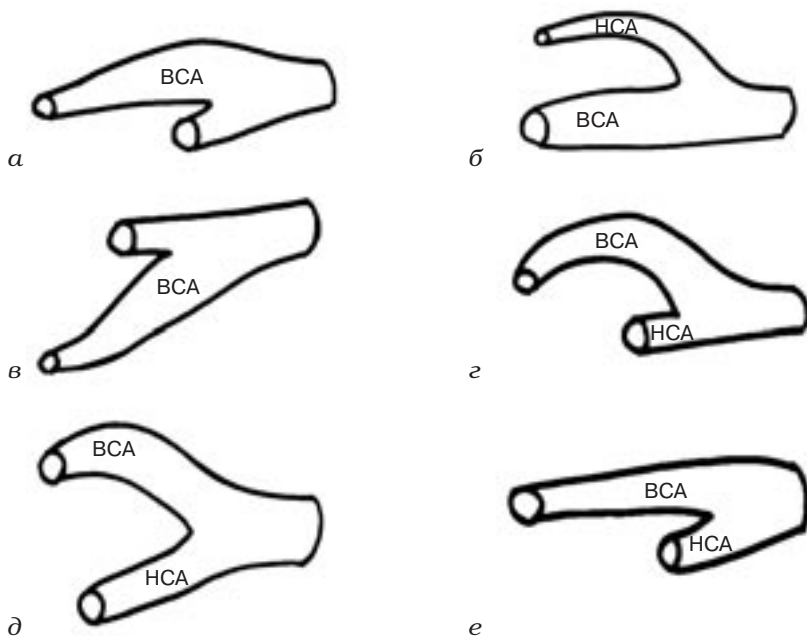


Рис. 1. Основные типы бифуркаций ОСА (по данным ультразвукового сканирования):

а – оптимальный тип строения; *б* – тип «С» НСА, при котором ВСА является продолжением ОСА; *в* – развернутая бифуркация; *г* – тип «С» ВСА, при котором НСА является продолжением ОСА; *д* – увеличенный угол между осями ВСА и НСА; *е* – бифуркация ОСА с отсутствием луковицы ВСА («женский» тип)

оптимален тип бифуркации, показанный на рис. 1, а, а также подходит бифуркация, при которой ВСА является продолжением ОСА (см. рис. 1, б).

Для хирургической реконструкции рекомендуются развернутая бифуркация (см. рис. 1, в), бифуркации с извитостями ВСА (см. рис. 1, г, д), а также все бифуркации с отсутствием луковиц (см. рис. 1, е). При отсутствии луковицы ВСА необходима не только КЭА, но и ремоделирование бифуркации с ее расширением при помощи заплаты.

При наличии выраженной луковицы ВСА пластика бифуркации с избыточной по размерам заплатой приводит к чрезмерному расширению площади поперечного сечения артерии, к снижению линейных скоростей кровотока и к развитию пристеночного тромбоза.

Для рентгеноваскулярной коррекции оптимальны локальные атеромы, расположенные в прямолинейных участках артерий, в частности, в 1, 3-м и 4-м сегментах бифуркации ОСА (рис. 2).

Степень раскрытия стента во многом определяется плотностью атеросклеротической бляшки, поэтому для стентирования наиболее подходящими являются гладкие локальные липидные атеромы (гипо-, мезоэхогенные, гомогенные) с достаточным остаточным просветом, то есть атеромы на тех стадиях развития, пока еще нет внутрибляшечных осложнений (распада, кровоизлияния, кальциноза, тромбоза).

Атеромы с внутрибляшечными кровоизлияниями, с распадом особенно опасны в плане развития эмболий. Применение

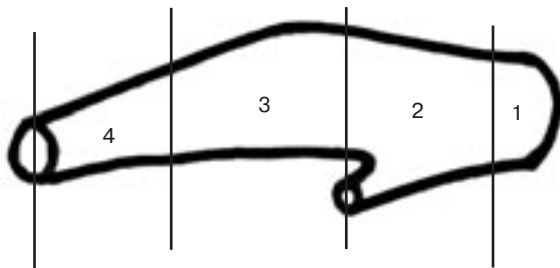


Рис. 2. Схема деления бифуркации ОСА и ВСА на сегменты

устройств для защиты головного мозга предохраняет от эмболии во время баллонной дилатации и последующей установки стента. Однако при наличии больших атером (стенозы 75–95%) с распадом, с неровной поверхностью, с извилистым остаточным просветом артерии (с дискретным цветным картированием кровотока) процедура установки защитного устройства технически усложняется.

При наличии извитостей ВСА обязательно указывают форму извитости, ее угол, наличие септ, расстояние до бифуркации ОСА, АД на момент обследования (рис. 3), а также гемодинамические характеристики: ЛСК (линейная скорость кровотока), PI (пульсаторный индекс), S/D (индекс Стюарта) до, в самой извитости и после нее, степень турбуленции и т. д.

При ультразвуковом сканировании позвоночных артерий особое внимание необходимо уделять обследованию позвоночных артерий до входа в канал поперечных отростков (экстравазальные компрессии, стенозы, извитости), в канале поперечных отростков (извитости, экстравазальные компрессии) и в резервной петле (чаще всего это избыточные извитости с септальными стенозами). До входа в канал поперечных отростков могут наблюдаться следующие аномалии хода позвоночных артерий [191]:

- а) S-извитость;
- б) перегиб под острым углом;

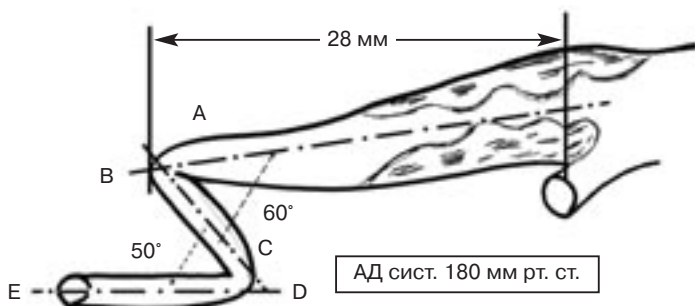


Рис. 3. Схема ВСА. Гетерогенный стеноз с неровной поверхностью бифуркации ОСА с переходом на ВСА, S (Z)-извитость дистальнее бифуркации на 28 мм с двумя септальными стенозами. Угол первого колена 60°, угол второго – 50°

- в) петлеобразование;
- г) латеральное смещение устья;
- д) медиальное смещение устья;
- е) заднее отхождение с образованием перегиба.

При аномалиях отхождения позвоночных артерий необходимо исключить обычно сопутствующую им экстравазальную компрессию.

Остается дискуссионным вопрос о величине систолической ЛСК, которая могла бы стать критерием для хирургической коррекции. Однако ЛСК зависит от центральной гемодинамики, в первую очередь от фракции выброса, состоятельности клапанного аппарата сердца, от периферического сопротивления (наличия и выраженности вазоспазма или артериосклероза, внутричерепного и венозного давления, наличия и выраженности тандем-поражений), от АД на момент исследования, реологии, то есть является многофакторной величиной, поэтому однозначной трактовки величины линейной скорости как показателя гемодинамической значимости поражения быть просто не может. Наиболее информативно не повышение систолической, а падение диастолической скорости, с соответствующим увеличением индекса S/D.

Оценивая гемодинамическую значимость поражения, надо понимать, что это такое поражение, которое не обеспечивает нормальной перфузии органа. Церебральное перфузионное давление (ЦПД) представляет собой разность между артериальным давлением, приносящим кровь к мозгу, и венозным, благодаря которому кровь оттекает от мозга. Среднее значение ЦПД равно среднему значению системного артериального давления в сосудах основания мозга (в клиностазе), при котором оно примерно равно диастолическому давлению (около 80 мм рт. ст.) в сумме с 1/3 пульсового давления за вычетом внутричерепного венозного давления (в норме около 10 мм рт. ст.), то есть 80–85 мм рт. ст.

Адекватная перфузия головного мозга зависит не от величины ЛСК, а от абсолютных значений объемного кровотока и от степени соответствия объемного венозного оттока объемному артериальному притоку. При нарушениях венозного оттока наблюдается ухудшение перфузии,

развивается ишемия мозга с развитием лейкоареоза, очагов как в каротидном, так и в вертебробазиллярном бассейнах, расширение боковых желудочков и кортикальных борозд, церебральная атрофия. Дисбаланс венозного и артериального церебрального кровообращения вызывает вазоспазм, развитие артериосклероза (с ремоделированием артерий) и вторичное снижение артериального притока по сонным и позвоночным артериям [6]. При повышении венозного давления вследствие нарушения оттока в экстракраниальном отделе нарушается поступление жидкости из ликворного пространства в кровь и возможно повышение давления спинно-мозговой жидкости. Длительное нарушение абсорбции цереброспинальной жидкости лежит в основе развития нормотензивной гидроцефалии с развитием деменции, тазовых расстройств, нарушений ходьбы и с расширением желудочковой системы. Острое нарушение венозного оттока, в частности при сердечно-сосудистых операциях, может лежать в основе развития ишемических неврологических осложнений, а также отека мозга.

В интра- и послеоперационном периоде недиагностированный венозно-артериальный дисбаланс усугубляется клиностатическим положением больного, в ряде случаев нарушениями центральных механизмов венозного оттока (ухудшением функции внешнего дыхания, диастолической дисфункцией правых отделов сердца), компрессией или тромбозом доминантной яремной вены при ее канюлировании, особенно если отмечается усиление артериального кровотока по реконструированной артерии (поэтому после реконструкции артерий необходима активизация венозного оттока). Применение нитроглицерина или других дозаторов NO приводит к еще большему повышению периферического сопротивления вследствие увеличения венозно-артериального дисбаланса и повышения внутричерепного давления. У таких больных возможно развитие отека мозга, ишемических инсультов с тяжелой общемозговой клиникой и медленным регрессом симптоматики. Учитывая роль венозной системы в функционировании головного мозга, ее обследование на интра- и экстракраниальном уровнях должно быть обязательно

включено в рутинную программу обследования брахиоцефальных артерий.

Так как основным венозным коллектором у человека являются внутренние яремные вены (ВЯВ), необходимо учитывать площадь их поперечного сечения, среднюю ЛСК и реакцию клапанного аппарата на пробу Вальсальвы. При наличии клинических проявлений или при выявлении патологии следует обязательно фиксировать те же показатели по позвоночной, наружной яремной (иногда по передней яремной) венам.

Помимо изучения размеров и скоростей по брахиоцефальным сосудам, особенностей их взаиморасположения, необходимо исключать динамические компрессии артерий и вен с помощью функциональных проб.

Возможность возникновения нарушений мозгового кровообращения во многом зависит от состояния церебрального сосудистого резерва, который определяется способностью системы мозгового кровообращения компенсировать гемодинамические нарушения и зависит от сочетанного действия всех анатомических и функциональных источников компенсации [190]. При этом выделяют коллатерали четырех уровней:

- 1) экстракраниальные;
- 2) артериальный круг большого мозга – виллизиев круг;
- 3) анастомозы поверхности мозга;
- 4) внутримозговые.

Для оценки церебрального перфузионного резерва (ЦПР) алгоритм обследования расширяется за счет проб, определяющих церебральную реактивность как в каротидном, так и в вертебробазиллярном бассейнах. Для определения ЦПР по средним мозговым артериям используется гиперкапническая проба с произвольной задержкой дыхания и гипоканическая – гипероксическая (спонтанная гипервентиляция) с последующим определением гомеостатического диапазона [189, 192]. Для оценки перфузионного резерва в вертебробазиллярном бассейне (индекс фотореактивности) фиксируются изменения ЛСК по задним мозговым артериям при световой стимуляции зрительного анализатора. Для выбора условий хирургической реконструкции сонных артерий определяется толерантность мозга пациента к ишемии.

Заключение о патологии экстракраниальных сосудов должно заполняться в строго рубрифицированной форме. Представленный в приложениях 1.1, 1.2 вариант бланка обследования брахиоцефальных сосудов в компактной методологической и методической форме содержит минимально достаточную информацию и может обеспечивать необходимую преемственность на разных стадиях оказания пациенту квалифицированной помощи [186–192].

В то же время перспективные результаты в диагностике поражений каротидной бифуркации дают магнитно-резонансная ангиография (МРА) и компьютерная томография артерий (КТА). Однако на достоверность неинвазивных методов диагностики в определении показаний к хирургическому и эндоваскулярному лечению стенозов сонных артерий могут влиять многие факторы. Данные литературы подтверждают, что совместное использование двух неинвазивных методик (обычно сочетания ЦДС с МРА или КТА) позволяет избежать использования рентгеноконтрастной ангиографии. Однако даже при использовании двух методик недостаточно точное определение степени и протяженности стеноза наблюдалось почти у 20% больных. В любом случае диагностика стенозов сонных артерий должна начинаться с ЦДС. Далее может выполняться либо МРА, либо КТА. В случае качественного выполнения этих исследований и совпадения их данных решение о хирургическом лечении может приниматься без рентгеноконтрастной ангиографии. В случае противоречий в данных исследований или недостаточной визуализации артерий выполнение рентгеноконтрастной ангиографии остается обязательным [181].

*Рекомендации по определению объема обследований
для разработки показаний к операции*

Определение показаний для хирургического лечения стенозов внутренних сонных артерий возможно без выполнения рентгеноконтрастной ангиографии только на основании данных ЦДС, которое при недостаточности диагностической информации может быть дополнено мультиспиральной компьютерной ангиографией (МСКТАГ) или МРА (*уровень доказательности В*).

1.5. Неврологическая симптоматика и степень каротидного стеноза

1.5.1. Показания к каротидной эндартерэктомии

Пациенты считаются симптомными (в соответствии с рандомизированными клиническими исследованиями), если они перенесли ТИА или ишемический инсульт в бассейне стенозированной сонной артерии (СА) в течение последних 6 мес [17, 18]. Пациенты, имевшие грубый остаточный неврологический дефицит после перенесенного инсульта не были включены в Североамериканское исследование по КЭА у симптомных пациентов и в Европейское исследование каротидной хирургии (NASCET, ESCT). Степень стенозов у симптомных пациентов сейчас обычно рассчитывается в соответствии с критериями G. L. Moneta (NASCET): соотношение BCA/OCA по площади сечения 1:4 соответствует стенозу в 70% по NASCET [19], который соответствует 83% стенозу в соответствии с критериями ESCT.

Совокупность данных ESCT, NASCET и исследования Veterans Affairs в общем включала 35 000 пациенто-лет [20]. Хирургическое лечение увеличивало 5-летний риск ипсилатерального инсульта у пациентов со стенозом менее 30% ($n = 1746$, абсолютный риск уменьшения – 2,2%; $p = 0,05$), не имело эффекта у пациентов со стенозами 30–49% ($n = 1429$, 3,2%; $p = 0,6$), имела минимальную пользу при стенозах 50–69% ($n = 1549$; 4,6%; $p = 0,04$) и была высоко эффективна у пациентов с 70% стенозами и более без субокклюзий ($n = 1095$, 16,0%; $p < 0,001$).

Анализ совокупности данных ESCT, NASCET, включавшей 5893 пациента или 33 000 пациенто-лет, показал, что выполнение реваскуляризации в течение 2 нед после последнего ишемического события увеличивает эффективность хирургического лечения ($p = 0,009$) [21]. Число пациентов, нуждающихся в хирургическом лечении для предупреждения одного ипсилатерального инсульта в ближайшие 5 лет, было равно 5 для оперированных в течение 2 нед после последнего ишемического события, в то время как для оперированных в течение 12 нед этот показатель теоретически равнялся 125.

После анализа отдаленных результатов наблюдения 4647 пациентов со средним сроком наблюдения 2,7 года, включенных в Исследование атеросклероза сонных артерий у неврологически асимптомных больных (ACAS), было установлено, что совокупный 5-летний риск ипсилатерального инсульта и любого периоперационного инсульта или смерти составил 5,1% для хирургических пациентов и 11% для пациентов, лечившихся консервативно (совокупное уменьшение риска составило 53%) [22]. В связи с этим экспертная группа Американской ассоциации кардиологов (AHA) присвоила класс I рекомендаций использованию КЭА для лечения бессимптомных пациентов с высокой степенью стенозов и при условии совокупного показателя частоты периоперационных инсультов и летальности в пределах 3% и ожидаемой продолжительности жизни как минимум 5 лет [14].

В исследовании ACST было рандомизировано 3120 бессимптомных пациентов, которым КЭА выполнялась или непосредственно после диагностирования стеноза, или отсрочено [23].

Комбинация риска периоперационных и непериперационных инсультов в последующие 5 лет составила 6,4 против 11,8% для всех инсультов ($p < 0,0001$), 3,5 против 6,1% для фатальных инсультов и инсультов со стойкими остаточными явлениями ($p = 0,004$) и 2,1 против 4,2% только для фатальных инсультов ($p = 0,006$). У бессимптомных пациентов до 75 лет с 70% стенозом СА по данным УЗИ выполнение КЭА снизило 5-летний риск с 12 до 6% (включая 3% периоперационных осложнений). В отличие от исследования ACAS в исследовании ACST была продемонстрирована польза КЭА в предотвращении всех инсультов, как фатальных, так и инсультов без стойкого остаточного неврологического дефицита и со стойкими остаточными явлениями.

Польза от КЭА для женщин не была продемонстрирована в исследовании ACAS. В исследовании ACST у бессимптомных пациентов уменьшение абсолютного риска у женщин составило 4,1% (3,4% в группе КЭА, выполненной непосредственно после рандомизации против 7,5% с отсроченной КЭА), которое статистически не значимо ($p = 0,07$) [24]. У мужчин уменьшение абсолютного риска составило 8,2% (2,4 против 10,6%)

со значительной пользой ($p < 0,0001$). Число операций для предотвращения одного инсульта составило 12 для мужчин и 24 для женщин в течение 5 лет. Более продолжительное наблюдение показало выгоду от КЭА для женщин: непосредственная опасность смерти или инсульта составила 3,7%, польза составила 1,25% в год, следовательно, в течение 3 лет уравновешивался периоперационный риск. У мужчин очевидная польза наблюдалась уже в течение 1,5 лет после КЭА.

*Рекомендации по тактике лечения
в зависимости от неврологической симптоматики
и степени стенозов сонных артерий*

1. КЭА абсолютно показана асимптомным пациентам со стенозами свыше 60%, если частота периоперационного показателя «инсульт + летальность от инсульта» составляет в учреждении менее 5% для больных с ТИА и менее 7% для больных после инсульта, при этом общая летальность при КЭА не должна превышать 2% (*уровень доказательности А*).
2. КЭА противопоказана асимптомным пациентам со стенозами менее 60% (*уровень доказательности А*).
3. КЭА должна быть выполнена в течение 2 нед от последнего острого эпизода нарушения мозгового кровообращения (НМК) у больных, перенесших малый инсульт. У больных, перенесших полный инсульт, оперативное лечение целесообразно выполнять через 4 нед от начала острого эпизода (если не развился повторный инсульт). У больных, перенесших ТИА, оперативное лечение целесообразно проводить в возможно кратчайшие сроки. Тактика в отношении больных с III степенью СМН в основном должна соответствовать тактике в отношении асимптомных больных. В случае наличия нестабильной атеросклеротической бляшки и прогрессирующей дисциркуляторной энцефалопатии к этой категории больных может применяться тактика, определенная для неврологически симптомных больных (*уровень доказательности В*).
4. КЭА должна быть рекомендована бессимптомным пациентам со стенозами от 70 до 99%, если операционный риск составляет менее 3% (*уровень доказательности А*).

1.5.2. Показания к эндоваскулярным вмешательствам у симптомных пациентов со стенозами сонных артерий

В нескольких исследованиях проведено сравнение КЭА и КАС. Результаты исследования CAVATAS [25] предполагают одинаковую эффективность КАС и КЭА в предупреждении инсультов и смерти, а также снижение частоты инсультов со стойким неврологическим дефицитом. Величина опасности для инсультов со стойкими остаточными явлениями или смерти составила 1,03 (95% CI 0,64–1,64; $p=0,09$), для ипсилатеральных инсультов позднее чем 7 дней – 1,04 (0,63–1,70; $p=0,9$) и для инсультов со стойкими остаточными явлениями или фатальных ипсилатеральных инсультов (когда другие причины, относящиеся к ятрогенной смертности были исключены) 1,22 (0,63–2,36; $p=0,4$).

Результаты исследования SAPPHIRE [26] показали, что при использовании КАС с применением защитных приспособлений серьезные нежелательные события были зарегистрированы у 12,2% пациентов в течение года в сравнении с 20,1% хирургических пациентов, и индивидуальные конечные точки показали лучшие результаты для КАС в сравнении с КЭА (смертность: 6,9 против 12,6%; инсульт: 5,7 против 7,3%; инфаркт миокарда: 2,5 против 7,9%). Следует, однако, заметить, что 70,1% пациентов, включенных в это исследование, были бессимптомными.

Результаты двух последних исследований EVA-3S [27] и SPACE [28], тем не менее, свидетельствуют в пользу преимущества КЭА в сравнении с КАС. Так, исследование EVA-3S было остановлено досрочно, поскольку частота инсультов и смертей была в 2,5 раза выше в группе больных, которым была выполнена КАС в сравнении с больными, которым была выполнена КЭА. В ходе исследования SPACE также не удалось доказать, что эффективность КАС не ниже, чем эффективность хирургического лечения. В большинстве конечных точек значительно более высокие результаты получены при использовании КЭА.

Незначительное преимущество КАС в сравнении с КЭА заключалось в меньшей частоте повреждений черепных нервов.

Такие повреждения могут быть выявлены более чем у 27,5% пациентов, подвергшихся КЭА в том случае, если будет выполнено детальное исследование логопедом [29]. При выполнении КЭА частота таких повреждений составила 4,9–9,0%, тогда как у пациентов, подвергшихся КАС, – 0,0–1,1% [25–27].

Метаанализ 8 рандомизированных исследований, в которых сравнили эффективность и безопасность КЭА и КАС (CAVATAS, Kendrick, Leicester, Wallstent, SAPPHIRE, EVA-3S, SPACE и BACASS), выполненный Кохрейном (The Cochrane Collaboration), показал, что хирургия ассоциируется с более низкой частотой инсульта и смерти в течение 30 дней после лечения (OR: 1,39; 95%; CI: 1,05–1,84; $p = 0,02$) и более высокой частотой невропатий черепных нервов (OR: 0,07; 95%; CI: 0,03–0,20; $p < 0,01$) [30]. Незначительные различия были обнаружены в следующих результатах сравнения: инсульт в течение 30 дней, инфаркт миокарда (ИМ) или смерть, а также инсульт в отдаленные сроки. Авторы заключили, что современные данные не позволяют рекомендовать отойти от КЭА как метода выбора в клинической практике для соответствующих стенозов СА. В настоящее время крупные сравнительные исследования эффективности КАС и КЭА находятся в процессе завершения или набора клинического материала.

Отдаленные результаты

В исследовании SAPPHIRE специфической вторичной конечной точкой была совокупность 3-летней летальности, инсульта или инфаркта миокарда в течение 30 дней после процедуры либо смерть или ипсилатеральный инсульт между 31-м и 1080-м днями (3 года) [31]. Точка была достигнута у 24,6% пациентов в группе стентирования и у 26,9% пациентов с КЭА ($p = 0,71$). Среди симптомных пациентов частота случаев конечной точки была 32 и 21,7% соответственно. Однако следует учитывать, что подгруппы для анализа данных в соответствии с тем, были ли пациенты симптомными или бессимптомными, оказались проблемными в связи с малым числом пациентов и с неспецифичностью такого анализа.

Отдаленные результаты исследований EVA-3S и SPACE показали незначительную разницу между КЭА и КАС у симптомных пациентов [32, 33]. В исследовании EVA-3S количество

ипсилатеральных инсультов в течение четырех лет не различалось статистически достоверно в группах КАС и КЭА. Исследование убедительно показало, что КАС так же эффективна, как и КЭА, для долгосрочного предупреждения ипсилатерального инсульта в течение как минимум первых четырех лет послеоперационного периода [32]. В исследовании SPACE частота всех периоперационных инсультов или смертей плюс ипсилатеральный ишемический инсульт в течение двух лет после процедуры составила 8,5% для КЭА и 9,2% для КАС (33). Абсолютное количество повторных ишемических событий после периоперационного периода в течение двух лет составило 10 после КЭА (1,7%) и 12 после КАС (2,0%). Исключив тех пациентов, которые не получили специфического медикаментозного лечения, результаты были скорректированы и составили 7,6% в группе КЭА и 9,2% в группе КАС.

Таким образом, отдаленные результаты SPACE показали, что, если пациенты успешно получили лечение без каких-либо осложнений, риск инсульта очень мал и примерно одинаков у КЭА и КАС. Однако частота рестенозов была значительно выше для группы КАС.

Рекомендации по применению КАС у симптомных пациентов

1. Имеющийся уровень доказательности А показывает, что для симптомных пациентов со стенозами СА КЭА в настоящее время является методом выбора (*уровень доказательности А*).
2. КАС может быть выполнена у симптомных пациентов, если они имеют высокий хирургический риск КЭА, в центрах с высокой хирургической активностью, с частотой периоперационных инсультов и уровнем летальности, соответствующими «стандартам качества» выполнения КЭА.

1.5.3. Роль эндоваскулярных вмешательств в случае бессимптомных стенозов сонных артерий

КАС и КЭА у бессимптомных пациентов. В рандомизированном исследовании SAPPHIRE [26] сравнивали результаты

334 пациентов, имеющих высокий риск КЭА. Они были рандомизированы в группы КЭА и КАС, при этом 70,1% из числа этих больных были бессимптомными. Совокупная первичная конечная точка на 30-й день включала смерть, инсульт и ИМ; она была выявлена у 5,4% бессимптомных пациентов, которым была выполнена КАС, в сравнении с 10,2%, подвергнутых хирургическому лечению. Разница показателей не являлась статистически достоверной ($p = 0,20$). В хирургической группе повреждение черепных нервов отмечено в 4,9% случаев.

Было проведено еще одно рандомизированное исследование, включавшее только 85 пациентов, в котором сравнивали результаты КАС и КЭА у бессимптомных больных, результаты которого подтвердили их одинаковую эффективность и безопасность [34].

Имеются несколько других опубликованных работ по сопоставлению КЭА и КАС у бессимптомных больных с различными результатами. Однако ни одно из них не соответствовало условиям рандомизированных клинических исследований.

Отдаленные результаты

Данные применения КАС у бессимптомных пациентов ограничены. В исследовании SAPPHIRE совокупный показатель «инсульт + летальность» составил в течение трех лет 21,4% в группе бессимптомных пациентов, которым была выполнена КАС, и у 29,2% больных, подвергшихся КЭА [31]. Однако следует упомянуть, что в исходном дизайне исследования эти группы не были определены.

Последнее ретроспективное исследование 3179 случаев КАС, выполненных в четырех крупнейших европейских центрах, показало, что КАС является надежной процедурой для предупреждения инсульта с приемлемым числом неврологических осложнений, сравнимой с КЭА, как для симптомных, так и для бессимптомных пациентов [35]. Однако необходима дополнительная верификация этих данных в рамках рандомизированных клинических исследований.

Рекомендации по применению КАС у бессимптомных пациентов

В настоящее время возможно рекомендовать выполнение КАС у бессимптомных пациентов только в центрах с высокой хирургической активностью, с частотой периоперационных инсультов и уровнем летальности, соответствующими «стандартам качества» выполнения КЭА.

1.5.4. Результаты КЭА, КАС и оптимальной медикаментозной терапии в зависимости от наличия неврологической симптоматики и степени стеноза СА

До сих пор не проведены рандомизированные клинические исследования по сопоставлению эффективности КАС с оптимальной медикаментозной терапией (ОМТ), как для симптомных, так и для бессимптомных пациентов (по аналогии с NASCET/ACST для открытой хирургии). В проводимом в настоящее время рандомизированном клиническом исследовании (РКИ) ACST-2 сравниваются результаты КЭА и КАС у неврологически асимптомных пациентов, а в РКИ TASCIT (Transatlantic Asymptomatic Carotid Intervention Trial) будет проведено сравнение изолированной ОМТ, ОМТ в сочетании с КАС и ОМТ в сочетании с КЭА у асимптомных пациентов.

Недостаток стандартизации в показаниях к выполнению КАС очевиден даже при анализе дизайна РКИ, посвященных КАС, так как в них используются разные степени стенозов в качестве показаний к выполнению КАС. В исследовании CREST [36] наименьшая степень стеноза была 50% у симптомных пациентов и 70% у бессимптомных. В исследовании SAPPHIRE [26] вышеуказанные значения были 50 и 80% соответственно. Критериями включения в исследования ICCS и SPACE были симптомные каротидные стенозы 50% по NASCET [37–40]. В исследовании EVA-3S включали только пациентов со стенозами 60% по NASCET [41].

Спорные вопросы

Допущение, что пациенту может быть выполнена КАС, если у него определены показания к выполнению КЭА (стенозы

СА более чем 50% у симптомных больных), на сегодняшний день не может считаться доказанным.

Не определена степень стеноза СА, при котором может быть рекомендовано выполнение КАС (ни у симптомных, ни у бессимптомных пациентов).

1.6. Сопутствующие заболевания и пациенты высокого риска

Концепция пациентов высокого риска очень противоречива. Создается впечатление, что, если пациенты имеют критерии исключения, определенные в РКИ NASCET и ACAS, они автоматически входят в эту группу.

В соответствии с дизайном исследования SAPPHIRE пациенты высокого риска с сочетанными заболеваниями имеют одну из следующих характеристик:

- хроническая сердечная недостаточность (III–IV класс по NYHA) и/или доказанная выраженная левожелудочковая дисфункция;

- необходимость в операции на открытом сердце в течение 6 нед;

- свежий инфаркт миокарда;

- нестабильная стенокардия (III–IV класс по канадской классификации);

- серьезное поражение легких.

В исследовании SAPPHIRE [26] серьезные нежелательные события (смерть, инсульт, ИМ) в течение 1 года были зафиксированы в 12,2% в группе пациентов с КАС по сравнению с 20,1% в группе пациентов с КЭА ($p=0,053$). Однако осталось неизвестным, какая частота серьезных событий была бы у пациентов, которые получали бы только ОМТ без каких-либо интервенционных процедур. В связи с этим следует учитывать отсутствие в литературе данных, доказывающих, что пациент, имеющий высокий риск для хирургического лечения, также имеет высокий риск развития инсульта при медикаментозном лечении. Таким образом, периоперационный риск инсульта или смерти более 3% у пациентов высокого хирургического риска с бессимптомными каротидными стенозами неприемлем.

Некоторые авторы разделяют кандидатов на КЭА в соответствии с критериями включения в исследование SAPHIRE или исключения из него. Сравнение случаев высокого и низкого риска КЭА демонстрирует статистически недостоверную разницу в частоте развития серьезных нежелательных событий. Авторы показывают, что КЭА может быть выполнена у пациентов высокого риска с частотой кардиальных осложнений, инсультов и смертей, не выходящей за приемлемые стандарты [42–46].

К. А. Шиг сравнил результаты КЭА у пациентов, которые должны были быть исключены из исследований NASCET и ACAS и были включены в исследование ARCHeR (Acculink for Revascularization of Carotids in High Risk Patients study) [47]. В большинстве опубликованных результатов исследований не было выявлено статистически значимой разницы в совокупном показателе частоты 30-дневных инсульта или смерти после КЭА в группе пациентов высокого риска в сравнении с другими группами или группами, в которых пациентам выполнялась КАС.

Возраст расценивался как фактор риска КЭА. Одним из критериев включения в исследование SAPHIRE был возраст старше 80 лет. Тем не менее в этом исследовании было продемонстрировано, что пожилые пациенты имели более высокий риск осложнений в ходе выполнения КАС [36, 48]. В то же время последние публикации по хирургическому лечению пожилых пациентов показали примерно одинаковый риск осложнений в группах пациентов до 80 лет и старше [49, 50].

*Рекомендации по выбору метода лечения
в зависимости от сопутствующей патологии*

1. КЭА может быть выполнена у пациентов высокого риска с частотой инсульта, смерти и сердечных осложнений в пределах допустимых стандартов (*уровень доказательности В*).
2. КАС связана с высоким риском эмболизации у пожилых больных. КЭА может быть выполнена у пожилых пациентов без увеличения риска эмболизации и с приемлемой частотой неврологических и кардиальных осложнений (*уровень доказательности С*).

3. КАС не должна предлагаться бессимптомным пациентам высокого риска, если вероятность периоперационных инсультов и уровня летальности превышает 3% (уровень доказательности C).

1.7. Особенности сосудистой и местной анатомии. Строение атеросклеротических бляшек сонных артерий и риск эмболизации

Сложные поражения бифуркации ОСА с длинными, мультифокальными атеросклеротическими бляшками, ангуляция внутренней сонной артерии, распространенные атеросклеротические поражения аорты и брахиоцефального ствола, выраженная извитость или кальцификация ветвей дуги аорты и тяжелый кальциноз бифуркации ОСА считаются относительными противопоказаниями к КАС.

Выполнение КАС у этих пациентов допустимо только в центрах с большим объемом вмешательств, где задокументирована низкая частота периоперационного инсульта и смерти.

С другой стороны, КАС показана пациентам с контрлатеральным парезом гортанного нерва, с предыдущим оперативным вмешательством на шее или с предыдущей КЭА (рестеноз), потому что частота повреждения черепных нервов при последующих хирургических вмешательствах выше. Кроме того, КАС может быть предложена пациентам с высокой бифуркацией ОСА или распространением поражения ВСА на внутричерепные отделы, когда могут иметь место сложности хирургического доступа, или у пациентов с высоким риском ишемии головного мозга во время пережатия сонной артерии (окклюзия сонной артерии на противоположной стороне и аномалии виллизиева круга). Следует учитывать, что эти положения основываются на мнении экспертов, а не на данных РКИ [7]. Следует иметь в виду, что эти анатомические особенности не играют роли в случае медикаментозного лечения. В связи с этим КАС не должна быть рекомендована при периоперационном риске более 3%.

Эхонегативные атеросклеротические бляшки приводят к образованию значительно большего количества эмболов при баллонной ангиопластике и стентировании в опытах *ex-vivo*.

Как показало исследование ICAROS, бляшки низкой эхоплотности являются независимыми предикторами развития инсульта во время КАС [52]. Эти данные, однако, не подтверждаются дальнейшими исследованиями [53].

В то время как в ряде исследований при анализе более чем 8000 наблюдений было продемонстрировано, что эхонегативные атеросклеротические бляшки являются важным фактором, определяющим количество неврологических осложнений во время КАС [54–57], данные этих исследований не были воспроизведены в последующих работах [58–60]. Новые возможности визуализации, так же как и биологические маркеры, все чаще используются для определения нестабильных бляшек. КТ-ангиография, особенно с использованием многодетекторных сканеров, может определить плотность бляшки и другие ее особенности (кальциноз, липидные включения, фиброзную строму), а также помочь в оценке неровностей поверхности бляшки [61, 62].

MPT помогает распознать различные компоненты бляшки, такие как липидное ядро, фиброзная капсула, внутрибляшечные кровоизлияния или тромбы [61, 63].

В настоящее время проводятся исследования по определению диагностической ценности использования MPT с применением контрастных веществ для определения макрофагальной активности, тромбов, неоваскуляризации, активности протеаз и апоптоза [64, 65].

Позитронно-эмиссионная томография (ПЭТ) с оксид-18-флюородооксилюкозой может выявить метаболическую активность и, таким образом, определить воспаление [64]. Новые методики, включающие оптическую когерентную томографию и временную лазер-индуцированную флуоресцентную спектроскопию, также могут использоваться для характеристики нестабильных бляшек СА [66, 67].

Некоторые клетки, типичные для атеросклеротических бляшек, например моноцитарные макрофаги, Т-лимфоциты, активные эндотелиальные клетки и пролиферирующие гладкомышечные клетки, продуцируют и секретируют молекулы, которые могут быть определены в кровотоке и, следовательно, использованы как биомаркеры нестабильности и повреждения атеросклеротической бляшки. Такие молекулы включают:

C-реактивный белок (СРБ), матричные металлопротеазы и их ингибиторы, растворимый CD40 лиганд, цитокины, окисленные липопротеины низкой плотности (ЛПНП), липопротеин-ассоциированные фосфолипазы А2 II типа, миелопероксидаза, моноцитарный хемоаттрактант протеин 1 и др. [68, 69].

Идентификация нестабильной бляшки с применением некоторых из этих методов может привести к отказу от выполнения КАС в пользу КЭА или к использованию защитных устройств, реверсирующих кровоток вместо фильтров, которые надо провести дистальнее стеноза. Однако вопрос об использовании различных методов защиты головного мозга в зависимости от структуры бляшки на сегодняшний день недостаточно изучен.

Некоторые авторы предполагают, что увеличение площади покрытия сосудистой стенки стентами с закрытой ячейкой может увеличивать стабилизацию атеросклеротической бляшки, тем самым повышая безопасность процедуры. Многоцентровое исследование, в котором были проанализированы результаты 3179 последовательных случаев КАС, показало, что частота поздних осложнений варьировала от 1,2 до 3,4% в зависимости от размера ячейки <2,5 мм и >7,5 мм соответственно [70]. Частота послеоперационных осложнений составляла 1,3% для стентов с закрытой ячейкой и 3,4% для стентов с открытой. Различия значимы в группе симптомных пациентов. Однако эти данные были подвергнуты сомнению в последних публикациях, где не было выявлено связи между строением стентов и неврологическими осложнениями среди 1684 пациентов, которым была выполнена КАС в 10 европейских центрах [71]. Эти исследования не были рандомизированы.

Рекомендации по выбору метода лечения в зависимости от особенностей сосудистой и местной анатомии и структуры атеросклеротической бляшки

1. КАС показана в случаях рестеноза после ранее выполненной КЭА, контрлатерального пареза черепно-мозговых нервов, предыдущего хирургического вмешательства на органах шеи, лучевой терапии органов шеи или распространения атеросклеротического поражения

на внутричерепные отделы ВСА, с учетом того что периоперационный риск инсульта или смерти у этих пациентов выше, чем принято для КЭА.

2. КАС не должна применяться у пациентов с кальцинированными атеросклеротическими бляшками, при сочетании стеноза с патологической извитостью ВСА, стенозе ВСА более 90%, нестабильной атеросклеротической бляшке ВСА или при протяженности атеросклеротической бляшки более 2 см, с распространенным атеросклеротическим поражением дуги аорты и ее ветвей (это возможно только в центрах с высокой хирургической активностью и документированным низким периоперационным риском инсульта и смерти).

Спорные вопросы

1. Устройства защиты мозга, используемые во время эндоваскулярных процедур, не могут защитить от отсроченной эмболизации. Отбор пациентов с атеросклеротическими бляшками с низким эмбологенным потенциалом существенно снижает риск отсроченных осложнений.

2. Нет ни одного рандомизированного исследования, продемонстрировавшего преимущество одного вида стентов перед другими (с покрытием или обычные металлические, с открытой или закрытой ячейкой) в плане уменьшения количества неврологических осложнений.

1.8. Техника выполнения процедур

1.8.1. Техника выполнения КЭА

1.8.1.1. Шунтирование

Временное прекращение кровотока по сонной артерии во время выполнения КЭА может быть предотвращено с помощью временного шунта. В двух исследованиях, включавших 590 пациентов, сравнивали результаты операции КЭА с рутинным шунтированием и без шунтирования [72, 73].

В другом исследовании, включавшем 131 пациента, сравнивали результаты КЭА при использовании комбинации ЭЭГ и измерения ретроградного давления в сонной артерии с изо-

лированным измерением ретроградного давления для определения необходимости установки временного шунта [74]. В группе пациентов с рутинным использованием временного шунта и группе с полным отказом от его применения не было зафиксировано статистически значимой разницы в частоте всех инсультов, ипсилатеральных инсультов или смертей в течение 30 дней после хирургического вмешательства, хотя данные исследований были ограничены. Также не было существенной разницы между степенью риска ипсилатерального инсульта у пациентов, отобранных для шунтирования по данным ЭЭГ в комбинации с измерением ретроградного давления, в сравнении с группой, в которой показания для применения временного шунта определялись только с помощью измерения ретроградного давления, хотя данные также были ограничены [75].

В одном крупном исследовании ECST, включавшем 1729 пациентов, не было выявлено статистически значимой разницы между риском интраоперационных осложнений в связи с использованием временного шунта, использованием расширяющих заплат, интраоперационного ЭЭГ-мониторирования или типа анестезии [76].

Рекомендации по показаниям к применению временного внутреннего шунта

Предпочтительным является селективное использование временного шунта. Для интраоперационного определения показаний к использованию временного шунта должен использоваться один из следующих методов: измерение ретроградного давления в ВСА, измерение скорости кровотока по средней мозговой артерии (СМА) с помощью ТКДГ-мониторинга, церебральная оксиметрия (*уровень доказательности В*).

Спорные вопросы

В настоящее время еще нет достаточных доказательств, полученных в ходе РКИ, в поддержку рутинного или селективного использования временного шунта во время КЭА или отказа от него. Более того, недостаточно доказательств в пользу преимущества одной из форм мониторингования перед другими

для определения показаний для применения временного шунта. Необходимо проведение крупного РКИ для оценки уменьшения риска периперационных и отсроченных осложнений, таких как смерть и инсульт, в зависимости от использования временного обходного шунта.

1.8.1.2. Пластика заплатой или первичный шов

Пластика артериотомии с помощью венозной или синтетической заплаты может уменьшить риск рестеноза сонной артерии и последующего ишемического инсульта в отличие от КЭА с первичным швом.

В кохрейновском обзоре [77] проанализированы результаты 7 исследований [78–84], в которых пациенты были рандомизированы на группы с первичным швом, венозной или синтетической заплатой. Проанализированы результаты лечения 1127 пациентов, которым было выполнено 1307 операций. Качество исследований было не очень высоким. Сроки наблюдения пациентов варьировали от дня выписки до 5 лет. Применение заплаты ассоциировалось с уменьшением риска различных видов инсульта ($OR = 0,33$; $p = 0,004$), ипсилатерального инсульта ($OR = 0,31$; $p = 0,0008$), инсульта или смерти во время периперационного периода ($OR = 0,39$; $p = 0,007$) и долгосрочного периода наблюдения ($OR = 0,59$; $p = 0,004$). Также прослежена связь уменьшения риска периперационных артериальных окклюзий ($OR = 0,15$; $CI\ 0,06–0,37$; $p = 0,00004$) и уменьшения рестенозов во время долгосрочного наблюдения в 5 исследованиях ($OR = 0,20$; 95% ; $CI\ 0,13–0,29$; $p < 0,00001$). Размер выборки был относительно небольшой, данные получены не в ходе РКИ, были значительные потери в отдаленных наблюдениях. Очень немного артериальных осложнений, включающих кровотечения, инфекцию, повреждение черепных нервов и формирование псевдоаневризм, были зафиксированы как при использовании заплат, так и при первичном шве. Не было зафиксировано значимой корреляции между использованием заплат и риском случаев смерти от любых причин, как периперационных, так и при долгосрочном наблюдении.

В последнем РКИ при сравнении результатов КЭА у 216 пациентов с первичным швом и у 206 пациентов с ангиопластикой

полиуретановой заплатой было подтверждено значительное уменьшение рестенозов при использовании заплат и не было обнаружено различий в количестве периоперационных осложнений [85].

Рекомендации по инвазивному лечению

При выполнении КЭА через продольную артериотомию (классическая, открытая методика) обязательной является пластика артериотомического дефекта заплатой. Использование первичного шва в такой ситуации повышает частоту рестенозов и окклюзий оперированной ВСА и связанные с ними частоту инсультов и летальности от инсультов в отдаленном периоде (*уровень доказательности А*).

1.8.1.3. Ангиопластика заплатой из различных материалов

Некоторые хирурги, которые используют ангиопластику с заплатой во время КЭА, предпочитают использовать заплату из аутовены, другие – из синтетических материалов. В кохрейновском обзоре проанализированы результаты 8 исследований, включавших в общей сложности 1480 КЭА [78, 82, 87–92]. До 1995 г. во всех исследованиях сравнивали венозную заплату с заплатой из PTFE [78, 82, 88, 89], но в трех последних исследованиях сравнивали вену с дакроновой заплатой [90–92], а в одном исследовании – дакрон и PTFE [87]. В двух исследованиях пациенты не были достоверно рандомизированы, и только в одном они наблюдались до выписки из стационара. Оценка результатов лечения была возможна в шести исследованиях. Во всех исследованиях, кроме двух, пациенты могли быть рандомизированы дважды, и каждая сонная артерия могла быть рандомизирована в различные группы лечения.

Было зафиксировано недостаточное количество интраоперационных осложнений, для того чтобы определить разницу между использованием аутовенозных и дакроновых заплат в плане развития периоперационных инсультов, смертей и артериальных осложнений. Одно из исследований, в котором сравнивали заплаты из дакрона и PTFE, выявило значительный риск комбинаций инсульта и ТИА ($p = 0,03$) и рестенозов в течение 30 дней ($p = 0,01$), пограничный риск периоперационного

инсульта ($p = 0,06$) и незначительное увеличение риска периперационного тромбоза сонной артерии ($p = 0,1$) при использовании дакрона в сравнении с РТГЕ. В пяти исследованиях пациенты наблюдались дольше 30 дней. Во время наблюдения в течение более чем 1 года не обнаружилось различий между двумя типами заплат в отношении риска инсульта, смерти или артериального тромбоза. Однако общее число осложнений было небольшим. Основываясь на 15 осложнениях, зарегистрированных у 776 пациентов в 4 исследованиях, был сделан вывод о значительно меньшей частоте псевдоаневризм, связанных с применением синтетических заплат, чем при использовании аутоины ($OR = 0,09$; $CI = 95\%$; доверительный интервал 0,02–0,49), но число включенных в исследование пациентов было незначительно, и клиническое значение этих результатов минимально.

Недавно были опубликованы результаты РКИ, в которое были включены 273 пациента. Дакроновая заплатка была использована в 137 операциях, венозная – в 136 [91]. Тип заплатки не влиял на риск ранних послеоперационных осложнений, не ассоциировался с увеличением риска тромботических осложнений в раннем послеоперационном периоде и не влиял на риск ипсилатерального или любого инсульта в течение трех лет. Однако использование дакроновых заплат ассоциировалось со значительно более высокой вероятностью рестенозов в течение трех лет с их наибольшей частотой с 6-го по 12-й месяц после хирургического вмешательства.

Данные проведенных исследований показывают, что разрыв венозной заплатки наиболее вероятен при заборе ее у лодыжки [93–95]. Следовательно, если венозная заплатка используется, то представляется более оправданным использование проксимальной части подкожной вены с паха или бедра.

В качестве пластического материала могут также использоваться аутоартериальные заплатки из верхней щитовидной артерии. Преимуществами этой методики считаются уменьшение травматичности (отсутствие необходимости в дополнительном доступе для изъятия большой подкожной вены) и себестоимости вмешательства (не требуется использования синтетических заплат). Следует отметить, что атеросклеротическое поражение верхней щитовидной артерии встречается

достаточно редко, что свидетельствует о ее доступности как пластического материала [175].

Рекомендации по выбору материала для заплаты

Допустимо применение как аутовенозных заплат, так и заплат из синтетических материалов (PTFE или дакрон), биологических материалов (ксеноперикард, консервированная твердая мозговая оболочка) или аутоартериальной заплаты из верхней щитовидной артерии. Выбор материала для заплаты определяется опытом и предпочтениями оперирующего хирурга, а также традициями и опытом учреждения (*уровень доказательности В*).

Спорные вопросы

Поскольку разница между результатами КЭА при использовании заплат из различных материалов невелика, требуются большие данные, чем доступны сейчас, для обоснованных выводов.

1.8.1.4. Другие виды пластики при каротидной эндартерэктомии

КЭА обычно выполняется с помощью продольной артериотомии. Эверсионная КЭА, при которой используется поперечная артериотомия и реимплантация внутренней сонной артерии, по сообщениям, ассоциируется с низким риском периоперационного инсульта и рестеноза, но увеличивает риск осложнений, связанных с дистальным отслоением интимы.

В пяти исследованиях [96–100] по сопоставлению результатов традиционной и эверсионной КЭА участвовало всего 2465 пациентов, были проанализированы результаты операций на 2589 артериях [101]. Три исследования включали двухсторонние КЭА. В одном исследовании артерий было рандомизировано больше, чем пациентов, поэтому неизвестно, сколько пациентов было рандомизировано в каждой группе, тем не менее информация о риске инсульта, смерти из этого исследования была выделена в обособленный анализ.

Не было выявлено значительной разницы в частоте периоперационного инсульта и/или смерти (1,7 против 2,6%;

OR – 0,44; 95 против 1,7%; OR:0,84; 95% CI 0,43–1,64) между эверсионной и традиционной техниками КЭА. Эверсионная КЭА связана со значительно более низкой частотой рестенозов более 50% в течение длительного периода наблюдения (2,5 против 5,2%; OR:0,48; 95%, CI:0,32–0,72). Однако нет доказательств, что эверсионная техника КЭА связана с более низким риском неврологических осложнений в сравнении с традиционной КЭА. Также нет статистически достоверных различий между эверсионной и традиционной КЭА по количеству местных осложнений. Нет данных о более выгодной себестоимости эверсионной техники КЭА. Нужно также заметить, что, когда сравнивается КЭА с заплатой (не первичный шов) и эверсионная эндартерэктомия, нет статистически достоверной разницы между двумя техниками в отношении частоты рестенозов.

В кохрейновском обзоре утверждается, что эверсионная КЭА связана с низким риском артериальной окклюзии и рестеноза [101]. Однако число обследованных незначительно, чтобы точно оценить пользу или вред. Уменьшение частоты рестенозов не ассоциировано с большей клинической эффективностью, в частности с уменьшением риска инсульта как в периоперационном периоде, так и в периоде отдаленного наблюдения.

Для выполнения эверсионной эндартерэктомии могут использоваться методики ДеБейки (поперечное пересечение ОСА проксимальнее бифуркации с последующей эверсией бифуркации ОСА и начальных отделов ВСА и НСА), а также Шевалье (пересечение ВСА дистальнее конца атеросклеротической бляшки и продольной артериотомией ОСА с последующей ретроградной эверсией проксимального отрезка ВСА).

*Рекомендация по выбору
метода пластики при КЭА*

Выбор техники КЭА (открытая, эверсионная, протезирование ВСА) зависит от опыта и предпочтений конкретного хирурга. Наиболее эффективным следует считать выбор техники в зависимости от характера поражения ВСА и анатомических взаимоотношений в операционной ране (уровень доказательности A).

1.8.2. Регионарная или общая анестезия

КЭА уменьшает риск инсульта у людей с недавней неврологической симптоматикой и значительными стенозами сонных артерий. Однако существует значительный периоперационный риск, который может быть уменьшен выполнением операции под местной (предпочтительнее) или под общей анестезией.

Кохрейновский обзор включил в себя 6 рандомизированных исследований [102–107], обобщивших 554 операции и 41 нерандомизированное исследование с 25 662 операциями [108]. Методологическое качество нерандомизированных исследований спорно. Одиннадцать таких исследований были проспективными, 29 выполнены в последовательных сериях пациентов. В 9 нерандомизированных исследованиях количество артерий в сопоставлении с пациентами было неточным. Метаанализ нерандомизированных исследований показал, что использование местной анестезии было ассоциировано со значительным снижением случаев смерти (35 исследований), инсультов (31), инсультов или смерти (26), инфарктов миокарда (22) и легочных осложнений (7 исследований) в течение 30 дней после операции.

Метаанализ рандомизированных исследований показал, что использование местной анестезии связано со значительным уменьшением количества кровотечений ($OR = 0,31$; 95% $CI = 0,12–0,79$) в течение 30 дней после операции, но нет доказательств снижения случаев интраоперационных инсультов. Однако объем исследований был небольшим, чтобы сделать однозначный вывод, а также в некоторых исследованиях результаты анализа заведомо свидетельствовали в пользу выбранного метода лечения, следовательно, они непригодны для анализа.

Исследование GALA (General Anesthesia vs Local Anesthesia) – крупнейшее рандомизированное хирургическое и анестезиологическое исследование, включившее 3526 пациентов, пролеченных в 95 центрах 24 стран [109]. Это двунаправленное, в параллельных группах, многоцентровое рандомизированное контролируемое исследование было организовано таким образом, чтобы выявить, влияет ли тип анестезии на

периоперационную общую смертность и смертность от инсультов, на качество жизни в краткосрочном периоде и отсутствие инсультов и инфарктов в течение одного года наблюдения [110].

Анализ результатов [109] показал, что первичные конечные точки (инфаркт миокарда, инсульт или смерть) наблюдались (рандомизация – 30 дней после операции) в 84 из 1752 случаев (4,8%) общей анестезии и 80 из 1771 (4,5%) – местной анестезии, и эта разница не была статистически значима. Также не было различий между местной анестезией и общей анестезией для пациентов до 75 лет и старше или для пациентов высокого операционного риска. У 310 пациентов с контрлатеральной каротидной окклюзией были зарегистрированы 23 осложнения: 15 из 150 (10%) в группе с общей анестезией против 8 из 160 (5%) – с местной; $p = 0,098$. Неврологические осложнения на контрлатеральной стороне в случае окклюзии контрлатеральной артерии были более вероятны в группе общей анестезии (54 против 29%). Таким образом, местная анестезия имеет преимущество у пациентов с контрлатеральной окклюзией. Наблюдение в течение года в исследовании GALA показало несколько меньшую частоту выявления конечных точек у пациентов, оперированных под местной анестезией ($p < 0,094$).

Следует отметить, что частота осложнений для групп как с общей анестезией, так и с местной была значительно ниже, чем в исследованиях NASCET и ECST, и это является свидетельством существенного улучшения результатов КЭА в последние годы.

Рекомендации по выбору метода анестезии

Обе методики – регионарная анестезия и общая одинаково безопасны. Анестезиолог и хирург по согласованию с пациентом могут определить метод анестезии, но для пациентов с контрлатеральной окклюзией ВСА в частности регионарная анестезия может быть более выгодна (*уровень доказательности А*).

1.8.3. Контроль качества каротидной эндартерэктомии

КЭА успешно используется при атероматозном поражении сонных артерий, таким образом устраняя потенциальный

источник мозговой эмболии. Со временем, однако, могут появиться гемодинамические проблемы, обусловленные недостатками техники операции или анатомическими особенностями. Эти технические ошибки приводят к непосредственным и поздним послеоперационным осложнениям, таким как рецидив симптомов сосудистой мозговой недостаточности и повторные инсульты [111]. С целью определения аномалий кровотока или дефектов интимы у пациентов, подвергшихся КЭА, и достижения нормальных показателей гемодинамики для исключения потенциально опасных периоперационных и более поздних цереброваскулярных событий необходим контроль качества КЭА. Цель такого контроля – выявление возможных технических дефектов в области вмешательства (надрывы интимы, агрегаты тромбоцитов, остаточные бляшки, швы, суживающие просвет артерии, дефекты заплат), которые могут привести к периоперационным неврологическим осложнениям и рестенозам [112, 113].

Выполнение ангиографии после КЭА для обеспечения интраоперационного контроля качества было предложено в 1968 г. F. W. Blaisdell [114]. В последние годы дуплексное сканирование, ангиоскопия и внутрисосудистое ультразвуковое исследование (ВСУЗИ) предлагаются как альтернативные безопасные и неинвазивные методы. В настоящее время нет единого мнения ни насчет необходимости выполнения рутинного интраоперационного контроля, ни насчет превосходства одного метода над другими. Рутинная ангиография после КЭА в настоящее время не рекомендуется [115]. Индивидуальный подход в отношении каждого отдельного пациента может сделать вмешательство более безопасным.

*Рекомендации по оценке
непосредственных результатов КЭА*

Заключительная оценка результатов КЭА целесообразна с помощью ультразвукового исследования (*уровень доказательности В*). Необходимость интраоперационного контроля качества КЭА должна определяться конкретной клинической ситуацией. Контроль качества выполнения КЭА перед выпиской из стационара является обязательным.

1.8.4. Периперационная медикаментозная терапия

В соответствии с последним кохрейновским обзором антиагреганты уменьшают риск развития инсульта у пациентов, подвергшихся КЭА [116]. Существует мнение, что антиагреганты могут увеличивать количество случаев кровотечения, но в настоящее время недостаточно данных, чтобы подтвердить это их действие. Таким образом, нет необходимости отменять антиагреганты у пациентов, подвергшихся КЭА. В двойном слепом плацебоконтролируемом исследовании малые дозы ацетилсалициловой кислоты (75 мг/сут) уменьшили количество послеоперационных инсультов со стойкими остаточными явлениями в течение 1 нед [117]. По интраоперационной кровоточивости между группами различий не отмечалось. В двойном слепом рандомизированном клиническом исследовании ACE сравнили 81 мг, 325 мг, 650 мг и 1300 мг аспирина, который назначали пациентам перед КЭА и продолжали в течение 3 мес после операции [118]. Комбинированный риск инсульта, инфаркта миокарда и смерти являлся первичной конечной точкой и был ниже в группах с низкими дозировками (81 и 325 мг), чем в группах с высокими дозировками (650 и 1300 мг) как в течение 30 дней (5,4 против 7,0%; $p < 0,7$), так и в течение 3 мес после операции (6,2 против 8,4%; $p < 0,03$).

Хотя клопидогрел позиционируется как препарат для предотвращения инсульта, остается не вполне понятным, как назначать это лекарство во время хирургического вмешательства. Роль клопидогрела в комбинации с аспирином в уменьшении мозговых осложнений у пациентов, подвергшихся КЭА, была изучена в исследовании D. A. Payne и соавт. [119]. Пациенты, получавшие 150 мг аспирина, были рандомизированы в две группы по получению 75 мг клопидогрела или плацебо. Частота эмболизации по результатам транскраниальной доплерографии в первые 3 ч после хирургического вмешательства была значительно меньше в группе клопидогрела (2,2%) в сравнении с пациентами, получавшими плацебо (18,5%), то есть относительный риск уменьшился почти в 10 раз. Однако у пациентов, леченных

клопидогрелом, период времени от восстановления кровотока до наложения швов на кожу (непрямой маркер гемостаза) было значительно длительнее, хотя не наблюдалось увеличения геморрагических осложнений или переливания компонентов крови.

Для пациентов, которые получают антикоагулянты (например, при фибрилляции предсердий или механических клапанах сердца), отсутствуют хорошо спланированные исследования или отчеты на материале, включающем большое количество больных для точной стратификации риска временной отмены антикоагулянтов во время хирургического вмешательства. Антикоагулянтная bridge-терапия гепарином или низкомолекулярными гепаринами должна использоваться у большинства пациентов, которые нуждаются во временном прекращении терапии варфарином [120]. У пациентов, которые получают варфарин с целевым уровнем международного нормализованного отношения (МНО) 2,0–3,0 или 2,5–3,5 прием варфарина прекращается за 5–6 дней до хирургического лечения, и в таком случае нормальное МНО будет достигнуто ко времени операции [121]. Исследование МНО производится за день до операции, чтобы удостовериться в его нормальном значении.

В отношении эффекта периоперационного назначения статинов пациентам, подвергающимся КЭА, было предпринято десятилетнее исследование Университетом Джона Хопкинса [122]. Каротидная эндартерэктомия была выполнена 1566 пациентам, включая 126 человек (8%), которым выполнялось комбинированное лечение (КЭА и аортокоронарное шунтирование). Использование статинов ассоциировалось с уменьшением периоперационных инсультов (1,2 против 4,5%; $p < 0,01$), смертности (0,3 против 2,1%; $p < 0,01$) и длительности госпитализации (медиана: 2 против 3 дней; $p < 0,05$). Периоперационное использование статинов независимо уменьшало случаи инсультов в 3 раза (OR = 0,35; 95%; CI 0,15–0,85; $p < 0,05$) и смерти в 5 раз (OR = 0,20; 95%; CI 0,04–0,99; $p = 0,05$). Уменьшение частоты периоперационных инсультов наблюдалось независимо от продолжения использования статинов в течение года после операции.

Существует два проспективных рандомизированных исследования по эффективности периперационной терапии статинами среди пациентов, подвергшихся серьезным сосудистым операциям. В первом исследовании, выполненном А. Е. Dugazzo и соавт. [123], пациенты, подвергшиеся КЭА или другому большому сосудистому вмешательству, были рандомизированы в две группы в зависимости от получения 20 мг аторвастатина или плацебо один раз в день в течение 45 сут независимо от исходного уровня холестерина сыворотки крови. Операция на сосудах была выполнена в среднем на 30-й день после рандомизации, и пациенты проспективно наблюдались в течение 6 мес. Пациенты, получавшие статины, в этом исследовании показали трехкратное снижение (8 против 26%; $p < 0,031$) частоты комбинированных сердечно-сосудистых осложнений, включая острый инфаркт миокарда, ишемический инсульт, нестабильную стенокардию и смерть в течение 6 мес. В другом проспективном нерандомизированном исследовании, выполненном О. Schouten и соавт. [124], терапия статинами была назначена пациентам за 40 дней до операции на сосудах, и лечение было продолжено, когда пациенты могли возобновить пероральный прием препаратов в послеоперационном периоде. Это исследование продемонстрировало, что терапия статинами связана со значительным снижением общей конечной точки периперационной смерти и инфаркта миокарда (8,8 против 14,7%; $p < 0,01$).

Учитывая, что назначение статинов приносит пользу в периперационном периоде посредством плейотропного и липидснижающего эффектов, терапию статинами необходимо начинать как можно раньше в предоперационном периоде [125]. В настоящее время нет объективных данных, подтверждающих преимущества лечения одним статином перед другими в периперационном периоде.

Необходимость назначения статинов больным, перенесшим КЭА, диктуется общими закономерностями патогенеза атеросклероза. Учитывая, что больные с поражением экстракраниальных артерий относятся к больным с документированным атеросклерозом с высоким риском осложнений, целевые значения уровня холестерина (ХС) определяются согласно рекомендациям Всероссийского научного общества кардиологов

(ВНОК) по лечению атеросклероза: ХС < 4,5 ммоль/л, ЛПНП < 2,0 ммоль/л, ЛПВП > 1,0 ммоль/л (у мужчин), > 1,2 ммоль/л (у женщин), ТГ < 1,7 ммоль/л [174].

*Рекомендации по периоперационной
медикаментозной терапии*

1. Аспирин в дозе 50–100 мг/сут должен использоваться перед и после КЭА (*уровень доказательности А*).
2. Клопидогрел или двойная антитромбоцитарная терапия может использоваться у больных с мультифокальным атеросклерозом (*уровень доказательности В*).
3. Эффективно назначение статинов до и после оперативного лечения с целевыми значениями показателей липидограммы, соответствующими таковым для пациентов с осложнениями атеросклероза (*уровень доказательности В*).

Спорные вопросы

Необходимо больше данных рандомизированных исследований для определения роли клопидогрела во время КЭА.

1.8.5. Техника стентирования каротидных артерий

В этой части описаны основы техники эндоваскулярных процедур и их осложнения, а также предпринята попытка определить факторы, которые воздействуют на их результаты. Общепризнанно, что существует большое количество вариаций основных техник, и эта глава не является предписанием. Данные были получены из разных проанализированных публикаций.

1.8.5.1. Основная техника

Основная техника проведения эндоваскулярных процедур включает в себя следующее:

1. Решение о выполнении стентирования сонных артерий (КАС) необходимо принимать мультидисциплинарной бригаде специалистов.
2. У пациентов должны быть проанализированы факторы риска; они должны получать двойную антитромботическую терапию [126].

3. Типичный доступ следует осуществлять через общую бедренную артерию (могут быть использованы прямая каротидная пункция и доступ через артерии верхней конечности) [127].

4. Необходимо ввести 5000–7500 ЕД гепарина, возможно применение гепарина под контролем активированного частичного тромбопластинового времени (АЧТВ) с увеличением АЧТВ в два раза по сравнению с нормой.

5. Длинный проводник или управляемый катетер должен быть установлен под бифуркацией сонной артерии.

6. В большинстве случаев следует использовать механическую защиту головного мозга. В настоящее время такая церебральная защита – это:

- проксимальная окклюзия (эндоваскулярное пережатие артерии или реверсия кровотока);
- дистальная баллонная окклюзия;
- фильтры.

Ни один вид защиты мозга не продемонстрировал своего превосходства над другими [128].

7. Показано введение атропина (0,6–1,2 мг) или гликопирролата (0,6 мг) для уменьшения стимуляции каротидных барорецепторов [129].

8. Предилатацию стенозов предпринимают в тех случаях, когда имеется субокклюзионный стеноз, для удобства последующей установки стента.

9. Самораскрывающиеся стенты ставят с целью полностью прикрыть пораженный участок сосудистой стенки. Баллонрасширяемые стенты больше не используют ввиду опасности повреждения сосудистой стенки с дальнейшим развитием окклюзии артерии, и ни один тип самораскрывающихся стентов не показал своего преимущества перед другими.

10. После установки стента необходимо провести постдилатацию. Предпочтительной является не полная дилатация для уменьшения риска дистальной эмболизации.

11. Затем следует убрать устройство механической защиты головного мозга.

12. Часто используют приспособления для закрытия дефекта бедренной артерии в целях уменьшения времени иммобилизации.

Залог правильного и безопасного проведения процедуры – это высокое качество изображения, которое достигается путем использования цифрового субтракционного ангиографического оборудования с мобильным столом и вращающейся лучевой трубкой.

Широкое поле изображения облегчает манипуляции в большей области и позволяет в онлайн-режиме получать правильные размеры защитных устройств и стентов. В настоящее время присутствие анестезиолога или другого врача, способного обеспечить адекватный гемодинамический контроль, является обязательным.

1.8.5.2. Осложнения

Наиболее частыми являются осложнения, связанные с использованием систем защиты головного мозга [130]. Спазм на стороне установки фильтра – обычное явление, но в большинстве случаев он незначителен и не нуждается в интервенционном лечении. Изредка спазм может быть настолько серьезным, что обуславливает прекращение кровотока, которое устраняют с помощью удаления фильтра из места спазма и введения спазмолитических средств (например, 200 мг нитратов) однократно.

Другими причинами прекращения кровотока (синдрома «no flow») могут быть диссекция стенки артерии, острый тромбоз стента и заполнение фильтра материальными эмболами. Ограничение кровотока вследствие диссекции лучше всего устраняется установкой стента. Острый тромбоз стента – очень редкое осложнение, и, вероятно, лучшим лечением является назначение ингибиторов GpIIb/IIIa рецепторов тромбоцитов (реопро) или тромболитиков (рекомбинантный активатор плазминогена) с предварительной установкой системы церебральной защиты. Если большой эмбол определен внутри фильтра, лучшим способом восстановления кровотока будет, вероятно, частичное закрытие и удаление фильтра, если это возможно. Если это невозможно, то вновь используются ингибиторы GpIIb/IIIa рецепторов тромбоцитов или тромболитики.

Изредка острые нарушения мозгового кровообращения случаются «на столе». При использовании систем

защиты мозга очень редко причиной этого является эмбол в интракраниальных сосудах. Если эмбол, тем не менее, визуализирован с помощью ангиографии, то с успехом могут быть применены механическое разрушение, удаление или лизис эмбола, и в настоящее время нет доказательств того, что одна методика удаления эмбола лучше, чем другая. Однако обычно крупный эмбол не определяется. Механизм развития очагового неврологического дефицита, вероятнее всего, связан с микроэмболизацией. Диагноз может быть подтвержден при магнитно-резонансной томографии (МРТ), с помощью которой исключается также и внутричерепное кровоизлияние. В дальнейшем рекомендуется назначать таким пациентам антикоагулянты для уменьшения распространения тромбоза.

Гипотензия непосредственно вслед за стентированием каротидных артерий встречается у 19–51% пациентов, но обычно она преходящая и редко дает симптоматику [129, 131–134]. Снижение давления может продолжаться дольше, чем 24 ч, у 3–4% пациентов. На сегодняшний день у специалистов нет единого мнения, какие из таких пациентов нуждаются в вазопрессорах. Брадикардия также встречается достаточно часто, по сообщениям разных авторов, в 2,3–37,0% случаев использования атропина и в 23–62% без использования атропина для профилактики [129, 135–137]. Пожилой возраст, симптоматическое поражение, признаки изъязвления и кальцификация, поражение луковицы сонной артерии являются значимыми предрасполагающими факторами брадикардии во время стентирования сонных артерий. Профилактическая установка временных водителей ритма не очень популярна, а профилактическое назначение атропина diskutabelно вследствие возможных побочных эффектов, включающих тахикардию, которая увеличивает потребление кислорода сердцем.

Осложнения со стороны артериального доступа наблюдаются у 3% пациентов и включает кровотечение и артериальную окклюзию. Другие осложнения (угнетение функции почек и др.) являются общими для всех эндоваскулярных процедур.

1.8.5.3. Улучшение результатов стентирования сонных артерий

Обучение и опыт

Несколько публикаций ICCS/SPREAD, Американского общества интервенционной и терапевтической радиологии и Американского общества нейрорадиологии и общества сосудистых хирургов сфокусировано на обучении, квалификации и общепризнанных стандартах КАС [141–143].

Обучение интервенционистов, занимающихся эндоваскулярной хирургией ветвей дуги аорты, должно включать следующие темы:

1. Теоретическое обучение основам диагностики и лечения цереброваскулярных болезней.

2. Обучение применению современных диагностических систем с использованием 3D-технологий.

3. Интервенционное обучение: совершенствование техники эндоваскулярных вмешательств с помощью специальных тренажеров.

4. Хирургическое обучение.

Совершенствование хирургической техники проведения разных видов операций должно проводиться постоянно. Это достигается выполнением необходимого минимума манипуляций ежегодно.

Нужно заметить, что в рекомендациях различных обществ существует широкий разброс минимальных требований к обучению и сертификации специалистов. Общества SCAI/SVMB/SVS считают, что для квалификации рентген-эндоваскулярного хирурга требуется выполнение не менее 15 диагностических цервикocereбральных ангиограмм в качестве оперирующего хирурга, перед тем как быть допущенным к стентированию [142]. Необходимое количество исследований согласно требованиям Нейрососудистой коалиции составляет 100 качественно выполненных диагностических цервикocereбральных ангиограмм [143], тогда как ICCS/SPREAD требует 150 процедур исследования ветвей дуги аорты (как диагностических, так и интервенционных), из которых не менее 100 как ведущий хирург [135]. В среднем минимальное обучение, необходимое для получения основ квалификации и технического

мастерства в качестве ведущего оператора для выполнения каротидного стентирования измеряется 25 каротидными стентированиями (половина в роли ведущего хирурга) [142] и 75 исследованиями (из которых не менее 50 в качестве оператора) [141]. Симуляторы стентирования сонных артерий могут использоваться для обучения и совершенствования технических навыков, но не могут заменить личного операционного опыта.

Разнообразие стандартов обучения и сертификации отражается и на различных требованиях, предъявляемых к участникам РКИ. В исследовании SPACE требовалось 25 успешных последовательных чрескожных транслюминальных ангиопластик или стентирований [28], тогда как в исследовании EVA-3S требовалось по меньшей мере 12 каротидных стентирований или 35 стентирований ветвей дуги аорты, из которых 5 – на сонных артериях [27]. В исследованиях SAPPHIRE [26] и CREST [144] опыт интервенционалистов был таким же или выше, чем указано в других публикациях по каротидному стентированию (то есть случаи периоперационных инсультов или смертей должны были быть менее 6–8%).

Препараты

Было проведено только одно рандомизированное контролируемое исследование, оценивающее результаты двойной антитромбоцитарной терапии при стентировании сонных артерий [145]. В этой работе аспирин в дозе 75 мг и суточное введение гепарина сравнивали с аспирином в дозе 75 мг и нагрузочной дозой клопидогрела 300 мг за 6–12 ч перед процедурой. Было доказано, что двойная антиагрегантная терапия ассоциируется со значительным снижением частоты неврологических осложнений (25 против 0%) без дополнительного увеличения геморрагических осложнений.

Оптимальная доза аспирина составляет 75–325 мг, клопидогрела – 75 мг, причем оба препарата назначаются как минимум за три дня до вмешательства [27, 28, 146–148]. В экстренных случаях 300 мг клопидогрела в один прием может быть назначено за 6–12 ч до вмешательства. Двойная анти-

агрегантная терапия должна продолжаться не менее 1 мес после установки стента в сонную артерию, и предпочтительно продолжать прием препаратов до 3 мес, с учетом того что эндотелизация – это медленный процесс, требующий 28–96 дней для завершения [149].

Несмотря на отсутствие рандомизированных исследований для антитромботической терапии после стентирования каротидных артерий, доказательства, полученные во время исследований CURE и CREDO для пациентов с нестабильной стенокардией или чрескожной коронарной ангиопластикой, показали, что пролонгированная двойная антиагрегантная терапия может уменьшить вероятность большого ишемического события у пациентов после каротидного стентирования [150, 151].

Подгруппы высокого риска, такие как диабетики и пациенты, имеющие в анамнезе кардиохирургические вмешательства, показали гораздо лучшие результаты с клопидогрелом по сравнению с аспирином, следовательно, эти подгруппы в особенности могут получать пользу от назначения двойной антиагрегантной терапии [152].

Считается, что положительный эффект статинов у пациентов, перенесших каротидную эндартерэктомию, это довод в пользу их эффективности для пациентов, подвергшихся стентированию сонных артерий. Однако в настоящее время нет рандомизированных или проспективных исследований в подтверждение этого. В ретроспективном обзоре К. Groschel и соавт. [153] проанализировали 180 пациентов, которым выполнялось каротидное стентирование с тяжелой симптоматикой стенозов сонных артерий. Частота сердечно-сосудистых событий составила 4% среди больных, принимавших статины, и 15% ($p < 0,05$) среди тех, кто статины не получал, что включало частоту инсультов 4 против 12%, смертность 0 против 2% и инфаркт миокарда 0 против 2%. В этом направлении необходимо проведение дальнейших исследований.

Вероятно, что препараты, направленные на блокирование каротидных барорецепторов, обеспечивают некоторую защиту от стойкой брадикардии и асистолии во время манипуляций на луковиче сонной артерии [129].

Системы механической церебральной защиты

На данный момент нет рандомизированных исследований, свидетельствующих о пользе систем механической церебральной защиты. Однако систематические обзоры всех исследований, посвященных осложнениям КАС, которые были опубликованы с 1990 по 2002 г., показали, что комбинация инсульта и смерти в течение 30 дней отмечалась в 1,8% случаев у пациентов, пролеченных со средствами защиты мозга, по сравнению с 5,5% случаев у пациентов без использования таковых ($p < 0,001$) [154]. Обзор включал 2537 КАС без приспособлений защиты и 896 процедур с такими приспособлениями. Последний доклад Всеобщего регистра стентирования каротидных артерий зарегистрировал частоту инсульта и связанной с этой процедурой летальности 5,3% из 6753 случаев, выполненных без защиты головного мозга, в то время как соответствующая частота в 4221 случае, выполненном с церебральной защитой, составила 2,2% [155]. Публикация этих данных привела почти к повсеместному принятию повседневного использования средств церебральной защиты во время КАС.

Тем не менее последний кохрейновский метаанализ показал, что нет значимых различий по частоте смертей или инсультов между эндоваскулярным лечением с использованием церебральной протекции или без нее (OR:0,77; 95% CI:0,41–1,46; $p=0,43$) [30]. Метаанализ включил два исследования (EVA-3S и SPACE), ни одно из которых не рандомизировало ангиопластику по принципу использования церебральной защиты.

Результаты первого проспективного рандомизированного исследования КАС с использованием дистальной церебральной защиты с помощью фильтров или без нее были недавно опубликованы и показали, что в противоположность более ранним исследованиям новые очаги повреждения головного мозга, подтвержденные с помощью МРТ, развились в 72% случаев в группе с церебральной защитой в сравнении с 44% в группе без защиты мозга ($p = 0,09$) [156]. Большинство из этих повреждений были бессимптомными, а частота инсультов в обеих группах оказалась одинаковой (11%). Главным недостатком этого исследования было небольшое число клинических

случаев (36 стентирований у 35 пациентов), которое было обусловлено нежеланием пациентов принять участие в исследовании в группе без церебральной защиты.

Рекомендации по улучшению результатов стентирования каротидных артерий

1. КАС должны выполняться под прикрытием двойной антиагрегантной терапии (аспирин и клопидогрел) (*уровень доказательности А*).
2. Двойная антиагрегантная терапия должна начинаться перед КАС и продолжаться в течение 3 мес после стентирования (*уровень доказательности С*).
3. Необходимо внедрение общепризнанной программы обучения специалистов по выполнению КАС (*уровень доказательности В*).
4. Использование приспособлений для защиты головного мозга во время КАС приносит пользу (*уровень доказательности С*).

Спорные вопросы

1. Польза приспособлений церебральной защиты не имеет подтверждения с уровнем доказательности А.
2. Оптимальный тип защиты мозга еще требует определения.
3. Идеальный стент пока не разработан.

1.9. Тактика ведения пациентов с симультанным поражением периферических и сонных артерий

Болезни периферических артерий – признак системного атеросклероза, который увеличивает риск инсульта, инфаркта миокарда и общей смертности от сердечно-сосудистых заболеваний [157–160]. Атеросклероз – это генерализованное и прогрессирующее заболевание, поражающее различные артериальные сегменты. Преимущественное поражение сонных артерий в группе симультанных пациентов велико. В ряде исследований было показано, что одновременное поражение сонных артерий (стенозы > 50%) выявлялось более чем у 33% пациентов с симптомными поражениями периферических артерий [161–162]. Эти данные необходимо сравнить

с результатами перекрестных и популяционных исследований, в которых частота стенозов сонных артерий > 50% колебалась от 0,8 до 8%. Гораздо бóльшая частота, вплоть до 60%, была выявлена в группах риска, стратифицированных по наличию диабета, возрасту более 70 лет и лодыжечно-плечевому индексу (ЛПИ) < 0,8 [163, 164]. Абсолютное большинство таких стенозов были бессимптомны, тем не менее клиническое ведение пациентов осложняется как в плане непосредственного подхода, так и в плане вторичной профилактики.

1.9.1. Диагноз

Подробный сбор анамнеза важен у пациентов, направленных на интервенционное лечение периферических артерий, для выявления симптомов, которые, возможно, являются признаками заболеваний сонных артерий. Клиническое и неврологическое обследование также очень важно. Оно включает как пальпацию, так и аускультацию сонных артерий. Однако необходимо осторожно интерпретировать полученные данные, поскольку шум над сонной артерией не обязательно свидетельствует о наличии значительного стеноза. Так же как и отсутствие шума не говорит о том, что артерия интактна [165].

Пациентам с недавним (менее 6 мес) инсультом или транзиторной ишемической атакой в анамнезе обязательно должно быть выполнено дуплексное обследование сонных артерий. Существует мнение, что дуплексное сканирование показано всем пациентам с сосудистыми заболеваниями, но такой широкий скрининг достаточно спорен, и соотношение цена–эффективность требует подтверждения в клинических исследованиях. В соответствии с исследованием C. S. Cina и соавт. скрининг является оправданным в подгруппах пациентов с плечелодыжечным индексом < 0,4 и двумя или более сердечно-сосудистыми факторами риска [162].

Другие диагностические возможности включают магнитно-резонансную ангиографию и рентгеноконтрастную ангиографию, но эти исследования должны быть ограничены теми случаями, когда дуплексное сканирование не дает четкого результата.

1.9.2. Клиническая тактика

Управление факторами риска – это комплекс мероприятий, включающих контроль диабета, лечение сердечной недостаточности и гипертензии. Антиагреганты и статины важны как профилактическое лечение для снижения риска эмболизации и, возможно, стабилизации бляшек.

Хирургическое лечение болезней периферических артерий не должно откладываться при наличии бессимптомных стенозов сонных артерий. Бессимптомные поражения сонных артерий в дальнейшем могут быть оперированы в соответствие с тактикой, принятой в конкретном лечебном учреждении [166].

С другой стороны, стенозы сонных артерий более 70%, послужившие причиной неврологических симптомов в течение предшествующих 6 мес, должны быть прооперированы до операции на периферических артериях.

Другим возможным подходом является выполнение симультантных операций, и этот подход может быть предпочтительным для пациента. Однако не существует научных доказательств преимуществ симультантных операций.

Рекомендации по лечению сочетанных поражений периферических и сонных артерий

Наличие симптомного стеноза ВСА >70% предполагает оперативное вмешательство на экстракраниальных артериях в первую очередь перед выполнением операции по реваскуляризации нижних конечностей. Выбор порядка оперативных вмешательств при множественном поражении экстракраниальных артерий в сочетании со значимым поражением артерий нижних конечностей определяется опытом учреждения (*уровень доказательности C*).

1.9.3. Тактика при сочетанном поражении коронарных и сонных артерий

Случаи значительного стенозирования сонных артерий у пациентов, подвергшихся аортокоронарному шунтированию (АКШ), колеблются от 2,8 до 22% [167, 168], тогда как 28–40% больных, подвергшихся КЭА, имеет значимое сопутствующее поражение коронарных артерий [169, 170].

В общем, пациенты с мягким или умеренным поражением коронарного русла могут подвергаться КЭА с приемлемо низким периперационным риском. Однако у пациентов с тяжелым коронарным поражением, которое проявляется нестабильной стенокардией или III–IV функциональным классом хронической сердечной недостаточности по NYHA и симптоматическими критическими каротидными стенозами, оптимальная хирургическая тактика остается дискуссионной. Вмешательство на сонной артерии, выполненное в первую очередь, подвергает пациента повышенному риску смерти от инфаркта миокарда; вмешательства на коронарных артериях подвергают пациента повышенному риску развития периперационного инсульта, тогда как выполнение обеих операций одновременно может привести к чрезмерному хирургическому стрессу.

Были выполнены серьезные метаанализы с целью обобщить множество разнообразных данных, опубликованных в литературе. В последнем метаанализе [171], включавшем 97 опубликованных исследований, в котором проанализированы результаты 8972 этапных или комбинированных операций, не было отмечено значимой разницы в результатах этапного и одномоментного хирургического лечения. Комбинированный риск смерти и инсульта или инфаркта миокарда составил 10–12% для обеих стратегий. Однако в отсутствие рандомизированных исследований невозможно прийти к единому заключению относительно наилучшей тактики лечения. Пока нет современных полностью рандомизированных исследований, разрешающих противоречия вокруг приоритетной тактики у пациентов с сочетанным множественным поражением коронарных и сонных артерий, хирургический подход должен быть индивидуализированным, основанным на анализе факторов риска для каждого отдельного пациента.

Сможет ли стентирование сонных артерий дать ответ на вопрос об оптимальной тактике при сочетанных поражениях коронарных и сонных артерий, предстоит доказать в будущем. Исследование SAPHIRE показало, что КАС имеет лучшие результаты в сравнении с КЭА у пациентов высокого риска в плане количества кардиальных осложнений [26]. Возможность выполнения рандомизированных исследований

у пациентов, нуждающихся в АКШ, ограничена, хотя такие исследования необходимы для получения точных ответов.

Рекомендации по тактике хирургического лечения при сочетанных поражениях коронарных и сонных артерий

У больных с сочетанным поражением коронарных и сонных артерий, которым предстоит оперативное вмешательство по поводу ишемической болезни сердца, целесообразно на первом этапе устранять стеноз внутренней сонной артерии (уровень доказательности С).

1.9.4. Динамическое наблюдение

Диспансеризацию больных, перенесших инвазивные вмешательства на экстракраниальных артериях, осуществляют неврологи и сосудистые хирурги, при этом должна быть проведена коррекция факторов риска атеросклероза и атеротромбоза:

- 1) антиагрегантная терапия (аспирин, курантил, клопидогрел, агренокс);
- 2) подбор адекватной гипотензивной терапии;
- 3) коррекция нарушений липидного обмена;
- 4) борьба с курением, пропаганда здорового образа жизни;
- 5) выполнение ультразвукового дуплексного сканирования один раз в 6–12 мес (рис. 4).

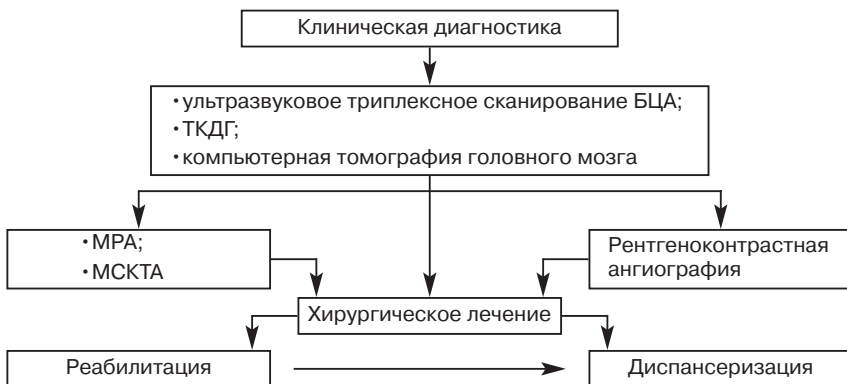


Рис. 4. Этапы диагностики и лечения больных с поражением экстракраниальных артерий

Рекомендации по наблюдению пациентов

Все пациенты, перенесшие открытые или эндоваскулярные операции по поводу стенозов ВСА, должны находиться под динамическим наблюдением невролога и сосудистого хирурга.

Ключевые моменты международных многоцентровых рандомизированных контролируемых исследований, продолжающихся в настоящее время, касающихся результатов лечения стенозов сонных артерий, следующие: роль чрескожной транслюминальной ангиопластики и стентирования (эндоваскулярное лечение), оптимальное лечение бессимптомных стенозов сонных артерий, а также КЭА под местной или общей анестезией. Другие области исследований: профилактика послеоперационных тромбэмболических инсультов и лечение окклюзий сонных артерий.

ЛИТЕРАТУРА

1. *Thom T, Haase N, Rosamond W et al.* American Heart Association Statistics Committee and Stroke Statistics Subcommittee. Heart disease and stroke statistics—2006 update: a report from the American Heart Association Statistics Committee and Stroke Statistics Subcommittee. *Circulation* 2006;113:e85–151.
2. *Kleindorfer D, Panagos P, Pancioli A et al.* Incidence and shortterm prognosis of transient ischemic attack in a population-based study. *Stroke* 2005;36:720–723.
3. *White H, Boden-Albala B, Wang C et al.* Ischemic stroke subtype incidence among whites, blacks, and Hispanics: the Northern Manhattan Study. *Circulation* 2005;111:1327–1331.
4. *Bonita R, Stewart A, Beaglehole R.* International trends in stroke mortality: 1970–1985. *Stroke* 1990; 21:989–992.
5. *Mohr JP, Caplan LR, Melski JW et al.* The Harvard Cooperative Stroke Registry: a prospective registry. *Neurology* 1978; 28:754–762.
6. *Robinson RW, Demirel M, LeBeau RJ.* Natural history of cerebral thrombosis: 9–19 years follow-up. *J Chronic Dis* 1968;21:221
7. *Veith FJ, Amor M, Ohki T et al.* Current status of carotid bifurcation angioplasty and stenting based on a consensus of opinion leaders. *J Vasc Surg* 2001;33(2 Suppl):S111–116.
8. *Bogousslavsky J, Van MG, Regli F.* The Lausanne Stroke Registry: analysis of 1,000 consecutive patients with first stroke. *Stroke* 1988; 19:1083–1092.
9. *Foulkes MA, Wolf PA, Price TR et al.* The Stroke Data Bank: design, methods, and baseline characteristics. *Stroke* 1988;19:547–554.
10. *Inzitari D, Eliasziw M, Gates P et al.* The causes and risk of stroke in patients with asymptomatic internal-carotid-artery stenosis. *North American*

- Symptomatic Carotid Endarterectomy Trial Collaborators. *N Engl J Med* 2000;342:1693-1700.
11. *Timsit SG, Sacco RL, Mohr JP* et al. Early clinical differentiation of cerebral infarction from severe atherosclerotic stenosis and cardioembolism. *Stroke* 1992; 23:486-91.
 12. *Barnett HJ, Taylor DW, Eliasziw M* et al. Benefit of carotid endarterectomy in patients with symptomatic moderate or severe stenosis. *NEJM* 1998;339:1415-1425.
 13. The European Carotid Surgery Trialists Collaborative Group. Risk of stroke in the distribution of an asymptomatic carotid artery. *Lancet* 1995;345:209-212.
 14. *Moore WS, Barnett HJ, Beebe HG* et al. Guidelines for carotid endarterectomy. A multidisciplinary consensus statement from the ad hoc committee. *Stroke* 1995;26:188-201
 15. *Setacci C, Cremonesi A.* SPACE and EVA-3s Trials: The need of standards for carotid stenting. *Eur J Vasc Endovasc Surg* 2007; 33:48-49
 16. AHCPR. United States Department of Health and Human Services. Agency for Health Care Policy and Research. Acute pain management: operative on medical procedures and trauma. [107]. Rockville MD, AHCPR, 1993
 17. European Carotid Surgery Trialists' Collaborative Group. Randomised trial of endarterectomy for recently symptomatic carotid stenosis: final results of the MRC European Carotid Surgery Trial (ECST). *Lancet* 1998;351:1379-1387.
 18. *Ferguson GG, Eliasziw M, Barr HW* et al. The North American Symptomatic Carotid Endarterectomy Trial: Surgical results in 1415 patients. *Stroke* 1999;30:1751-1758.
 19. *Moneta GL, Edwards JM, Chitwood RW* et al. Correlation of North American Symptomatic Carotid Endarterectomy Trial (NASCET) angiographic definition of 70% to 99% internal carotid artery stenosis with duplex scanning. *J Vasc Surg* 1993;17:152-159.
 20. *Rothwell PM, Eliasziw M, Gutnikov SA* et al. Carotid Endarterectomy Trialists' Collaboration. Analysis of pooled data from the randomised controlled trials of endarterectomy for symptomatic carotid stenosis. *Lancet* 2003;361:107-116.
 21. *Rothwell PM, Eliasziw M, Gutnikov SA* et al. Carotid Endarterectomy Trialists Collaboration. Endarterectomy for symptomatic carotid stenosis in relation to clinical subgroups and timing of surgery. *Lancet* 2004;363:915-924.
 22. Executive Committee for the Asymptomatic Carotid Atherosclerosis Study. Endarterectomy for asymptomatic carotid artery stenosis. *JAMA* 1995; 273:1421-1428.
 23. *Halliday A, Mansfield A, Marro J* et al. MRC Asymptomatic Carotid Surgery Trial (ACST) Collaborative Group. Prevention of disabling and fatal strokes by successful carotid endarterectomy in patients without recent neurological symptoms: randomised controlled trial. *Lancet* 2004;363:1491-502.
 24. ACST Writing Committee, on behalf of the ACST Collaborative Group. ACST: which subgroups will benefit most from carotid endarterectomy? Authors' reply. *Lancet* 2004;364:125-1126.
 25. CAVATAS investigators. Endovascular versus surgical treatment in patients with carotid stenosis in the Carotid and Vertebral Artery Transluminal Angioplasty Study (CAVATAS): a randomized trial. *Lancet* 2001;357:1729-37.
 26. SAPPPIRE Investigators (Stenting and Angioplasty with Protection in Patients at High Risk for Endarterectomy). Protected Carotid-Artery Stenting versus Endarterectomy in High-Risk Patients. *N Engl J Med* 2004;351:1493-1501.

27. *Mas JL, Chatellier G, Beyssen B et al.* EVA-3S Investigators. Endarterectomy versus stenting in patients with symptomatic severe carotid stenosis. *N Engl J Med* 2006;355:1660-1671.
28. *Ringleb PA, Allenberg J, Bruckmann H et al.* SPACE Collaborative Group 30 day results from the SPACE trial of stent-protected angioplasty versus carotid endarterectomy in symptomatic patients: a randomised non-inferiority trial. *Lancet* 2006;368:1239-1247.
29. *Liapis CD, Satiari B, Florance CL, Evans WE.* Motor speech malfunction following carotid endarterectomy. *Surgery* 1981;89:56-59.
30. *Ederle J, Featherstone RL, Brown MM.* Percutaneous transluminal angioplasty and stenting for carotid artery stenosis. *Cochrane Database of Systematic Reviews* 2007, Issue 4. Art. No.: CD000515. DOI: 10. 1002/14651858. CD000515. pub3.
31. *Gurm HS, Yadav JS, Fayad P et al.* SAPPHERE Investigators. Long-term results of carotid stenting versus endarterectomy in high-risk patients. *N Engl J Med* 2008;358:1572-1579.
32. *Mas J. L* for the EVA-3S Investigators. Endarterectomy versus angioplasty in patients with symptomatic severe carotid stenosis (EVA-3S, NCT00190398): Final results. XVII European Stroke Conference, Nice, France, 13-16 May, 2008.
33. *Ringleb P. A.* for the SPACE Investigators. Two-year results of the SPACE Study (Stent-protected Percutaneous Angioplasty of the Carotid vs. Endarterectomy). XVII European Stroke Conference, Nice, France, 13-16 May, 2008.
34. *Brooks WH, McClure RR, Jones MR et al.* Carotid angioplasty and stenting versus carotid endarterectomy: randomised trial in a community hospital. *J Am Coll Cardiol* 2001; 38:1589-1595.
35. *De Donato G, Setacci C, Deloose K et al.* Long-term results of carotid artery stenting. *J Vasc Surg* 2008; in press.
36. *Hobson RW 2nd, Howard VJ, Roubin GS et al.* CREST Investigators. Carotid artery stenting is associated with increased complications in octogenarians: 30-day stroke and death rates in the CREST lead-in phase. *J Vasc Surg* 2004;40:1106-1111.
37. *Featherstone RL, Brown MM, Coward LJ.* International carotid stenting study: protocol for a randomised clinical trial comparing carotid stenting with endarterectomy in symptomatic carotid artery stenosis. *Cerebrovasc Dis* 2004;18:69-74.
38. *Brown MM, Hacke W.* Carotid artery stenting: the need for randomised trials. *Cerebrovasc Dis* 2004;18:57-61.
39. *Ringleb PA, Kunze A, Allenberg JR et al.* Steering Committee of the SPACE Study. The Stent-Supported Percutaneous Angioplasty of the Carotid Artery vs. Endarterectomy Trial. *Cerebrovasc Dis* 2004;18:66-68.
40. *Hacke W, Brown MM, Mas JL.* Carotid endarterectomy versus stenting: an international perspective. *Stroke* 2006;37:344.
41. Endarterectomy vs. Angioplasty in Patients with Symptomatic Severe Carotid Stenosis (EVA-3S) Trial. *Cerebrovasc Dis* 2004;18:62-65.
42. *Mozes G, Sullivan TM, Torres-Russotto DR et al.* Carotid endarterectomy in SAPPHERE-eligible high-risk patients: implications for selecting patients for carotid angioplasty and stenting. *J Vasc Surg* 2004;39:958-966.
43. *Nguyen LL, Conte MS, Reed AB, Belkin M.* Carotid endarterectomy: who is the high-risk patient? *Semin Vasc Surg* 2004;17:219-223.

44. *Ballotta E, Da Giau G, Baracchini C, Manara R.* Carotid endarterectomy in high-risk patients: a challenge for endovascular procedure protocols. *Surgery* 2004;135:74-80.
45. *Pulli R, Dorigo W, Barbanti E et al.* Does the high-risk patient for carotid endarterectomy really exist? *Am J Surg* 2005;189:714-719.
46. *Gasparis AP, Ricotta L, Cuadra SA et al.* High-risk carotid endarterectomy: fact or fiction. *J Vasc Surg* 2003;37:40-46.
47. *Illig KA, Zhang R, Tanski W et al.* Is the rationale for carotid angioplasty and stenting in patients excluded from NASCET/ACAS or eligible for ARCHER justified? *J Vasc Surg* 2003;37:575-581.
48. *Stanziale SF, Marone LK, Boules TN et al.* Carotid artery stenting in octogenarians is associated with increased adverse outcomes. *J Vasc Surg* 2006;43:297-304.
49. *Ballotta E, Da Giau G, Militello C et al.* High-grade symptomatic and asymptomatic carotid stenosis in the very elderly. A challenge for proponents of carotid angioplasty and stenting. *BMC Cardiovasc Disord* 2006;6:12.
50. *Reed AB, Gaccione P, Belkin M et al.* Preoperative risk factors for carotid endarterectomy: defining the patient at high risk. *J Vasc Surg* 2003;37:1191-1199.
51. *Ohki T, Marin ML, Lyon RT et al.* Ex vivo human carotid artery bifurcation stenting: correlation of lesion characteristics with embolic potential. *J Vasc Surg* 1998;27:463-471.
52. *Biasi GM, Froio A, Diethrich EB et al.* Carotid plaque echolucency increases the risk of stroke in carotid stenting: the Imaging in Carotid Angioplasty and Risk of Stroke (ICAROS) study. *Circulation* 2004;110:756-762.
53. *Reiter M, Bucek RA, Effenberger I et al.* Plaque echolucency is not associated with the risk of stroke in carotid stenting. *Stroke* 2006;37:2378-2380.
54. *Nicolaides AN, Kakkos SK, Griffin M et al.* Asymptomatic Carotid Stenosis and Risk of Stroke (ACSRS) Study Group. Effect of image normalization on carotid plaque classification and the risk of ipsilateral hemispheric ischemic events: results from the asymptomatic carotid stenosis and risk of stroke study. *Vascular* 2005; 13:211-221.
55. *Liapis CD, Kakisis JD, Kostakis AG.* Carotid stenosis: factors affecting symptomatology. *Stroke* 2001;32:2782-2786.
56. *Mathiesen EB, Bonna KH, Joakimsen O.* Echolucent plaques are associated with high risk of ischemic cerebrovascular events in carotid stenosis: the tromso study. *Circulation* 2001;103:2171-2175.
57. *Gronholdt ML, Nordestgaard BG, Schroeder TV et al.* Ultrasonic echolucent carotid plaques predict future strokes. *Circulation* 2001;104:68-73.
58. *de Bray JM, Baud JM, Delanoy P et al.* Reproducibility in ultrasonic characterization of carotid plaques. *Cerebrovasc Dis* 1998;8:273-277.
59. *Arnold JA, Modaresi KB, Thomas N et al.* Carotid plaque characterization by duplex scanning: observer error may undermine current clinical trials. *Stroke* 1999;30:61-65.
60. *Montauban van Swijndregt AD, Elbers HR, Moll FL et al.* Ultrasonographic characterization of carotid plaques. *Ultrasound Med Biol* 1998;24:489-493.
61. *Maldonado TS.* What are current preprocedure imaging requirements for carotid artery stenting and carotid endarterectomy: have magnetic resonance angiography and computed tomographic angiography made a difference? *Semin Vasc Surg* 2007;20:205-215.
62. *Wintermark M, Jawadi SS, Rapp JH et al.* High-resolution CT imaging of carotid artery atherosclerotic plaques. *AJNR Am J Neuroradiol* 2008;29:875-882.

63. *Fabiano S, Mancino S, Stefanini M et al.* High-resolution multicontrast-weighted MR imaging from human carotid endarterectomy specimens to assess carotid plaque components. *Eur Radiol.* 2008, DOI 10. 1007/s00330-008-1091-x.
64. *U-King-Im JM, Tang T, Moustafa RR et al.* Imaging the cellular biology of the carotid plaque. *Int J Stroke* 2007;2:85-96.
65. *Howarth SP, Tang TY, Trivedi R et al.* Utility of USPIO-enhanced MR imaging to identify inflammation and the fibrous cap: A comparison of symptomatic and asymptomatic individuals. *Eur J Radiol* 2008, doi:10. 1016/j. ejrad. 2008. 01. 047.
66. *Prabhudesai V, Phelan C, Yang Y et al.* The potential role of optical coherence tomography in the evaluation of vulnerable carotid atherosclerotic plaques: a pilot study. *Cardiovasc Intervent Radiol* 2006;29:1039-1045.
67. *Jo JA, Fang Q, Papaioannou T et al.* Diagnosis of vulnerable atherosclerotic plaques by time-resolved fluorescence spectroscopy and ultrasound imaging. *Conf Proc IEEE Eng Med Biol Soc* 2006;1:2663-2666.
68. *Ding S, Zhang M, Zhao Y et al.* The role of carotid plaque vulnerability and inflammation in the pathogenesis of acute ischemic stroke. *Am J Med Sci* 2008;336:27-31.
69. *Koenig W, Khuseyinova N.* Biomarkers of atherosclerotic plaque instability and rupture. *Arterioscler Thromb Vasc Biol* 2007;27:15-26.
70. *Bosiers M, de Donato G, Deloose K et al.* Does free cell area influence the outcome in carotid artery stenting? *Eur J Vasc Endovasc Surg* 2007;33:135-143.
71. *Schillinger M, Gschwendtner M, Reimers B et al.* Does carotid stent cell design matter? *Stroke* 2008;39:905-909.
72. *Sandmann W, Kolvenbach R, Willeke F.* Risks and benefits of shunting in carotid endarterectomy (letter). *Stroke* 1993;24:1098.
73. *Gumerlock MK, Neuwelt EA.* Carotid endarterectomy: to shunt or not to shunt. *Stroke* 1988;19:1485-1490.
74. *Fletcher JP, Morris JGL, Little JM, Kershaw LZ.* EEG monitoring during carotid endarterectomy. *Aust N Z J Surg* 1988;58:285-288.
75. *Bond R, Rerkasem K, Rothwell PM.* Routine or selective carotid artery shunting for carotid endarterectomy (and different methods of monitoring in selective shunting). [Systematic Review] *Cochrane Stroke Group Cochrane Database of Systematic Reviews.* 1, 2006.
76. *Bond R, Warlow CP, Naylor AR, Rothwell PM.* European Carotid Surgery Trialists' Collaborative Group. Variation in surgical and anaesthetic technique and associations with operative risk in the European carotid surgery trial: implications for trials of ancillary techniques. *Eur J Vasc Endovasc Surg* 2002;23:117-126.
77. *Bond R, Rerkasem K, AbuRahma AF et al.* Patch angioplasty versus primary closure for carotid endarterectomy. *Cochrane Database Syst Rev* 1,2006.
78. *AbuRahma AF, Khan JH, Robinson PA et al.* Prospective randomized trial of carotid endarterectomy with primary closure and patch angioplasty with saphenous vein, jugular vein, and polytetrafluoroethylene: perioperative (30 day) results. *J Vasc Surg* 1996;24:998-1007.
79. *De Vleeschauwer P, Wirthle W, Holler Let et al.* Is venous patch grafting after carotid endarterectomy able to reduce the rate of restenosis? Prospective randomized pilot study with stratification. *Acta Chirurgica Belgica* 1987;87:242-246.
80. *Eikelboom BC, Ackerstaff RGA, Hoeneveld H et al.* Benefits of carotid patching: a randomized study. *J Vasc Surg* 1988;7:240-247.

81. *Katz D, Snyder SO, Gandhi RH et al.* Long-term follow up for recurrent stenosis: a prospective randomized study of expanded polytetrafluoroethylene patch angioplasty versus primary closure after carotid endarterectomy. *J Vasc Surg* 1994;19:198-205.
82. *Lord RSA, Raj TB, Stary DL et al.* Comparison of saphenous vein patch, polytetrafluoroethylene patch, and direct arteriotomy closure after carotid endarterectomy. Part I: Perioperative results. *J Vasc Surg* 1989;9:521-529.
83. *Myers SI, Valentine RJ, Chervu A et al.* Saphenous vein patch versus primary closure for carotid endarterectomy: Long term assesment of a randomized prospective study. *J Vasc Surg* 1994;19:15-22.
84. *Ranaboldo CJ, Barros D'Sa ABB, Bell PRF et al.* Randomized controlled trial of patch angioplasty for carotid endarterectomy. *Br J Surg* 1993;80:1528-1530.
85. *Mannheim D, Weller B, Vahadim E, Karmeli R.* Carotid endarterectomy with a polyurethane patch versus primary closure: a prospective randomized study. *J Vasc Surg* 2005;41:403-408.
86. *Bond R, Rerkasem K, Naylor R, Rothwell PM.* Patches of different types for carotid patch angioplasty. *Cochrane Database Syst Rev* 1, 2006.
87. *AbuRahma A, Hannay S, Khan JH et al.* Prospective randomised study of carotid endarterectomy with polytetrafluoroethylene versus collagen-impregnated Dacron (Hemashield) patching: perioperative (30-day) results. *J Vasc Surg* 2002;35:125-130.
88. *Gonzalez-Fajardo JA, Perez JL, Mateo AM.* Saphenous vein patch versus polytetrafluoroethylene patch after carotid endarterectomy. *Journal of Cardiovasc Surg* 1994;35:523-528.
89. *Katz SG, Kohl RD.* Does the choice of material influence early morbidity in patients undergoing carotid patch angioplasty? *Surgery* 1996;119:297-301.
90. *Hayes PD, Alloggen H, Steel S et al.* Randomized trial of vein versus Dacron patching during carotid endarterectomy: influence of patch type on postoperative embolization. *J Vasc Surg* 2001;33:994-1000.
91. *Naylor R, Hayes PD, Payne DA.* et al. Randomized trial of vein versus dacron patching during carotid endarterectomy: long-term results. *J Vasc Surg* 2004;39:985-993.
92. *O'Hara RJ, Hertzner NR, Mascha EJ et al.* A prospective, randomized study of saphenous vein patching versus synthetic patching during carotid endarterectomy. *J Vasc Surg* 2002;35:324-330.
93. *O'Hara RJ, Hertzner NR, Krajewski LP, Beven EG.* Saphenous vein patch rupture after carotid endarterectomy. *J Vasc Surg* 1992;15:504-509.
94. *Riles TS, Lamparello RJ, Giangola G, Imperato AM.* Rupture of the vein patch: a rare complication of carotid endarterectomy. *Surgery* 1990;107:10-12.
95. *Scott EW, Dolson L, Day AL, Seeger JM.* Carotid endarterectomy complicated by vein patch rupture. *Neurosurgery* 1992;31:373-377.
96. *Ballotta E, Da Giau G, Saladini M et al.* Carotid endarterectomy with patch closure versus carotid eversion endarterectomy and reimplantation: a prospective randomized study. *Surgery* 1999;125:271-279.
97. *Ballotta E, Renon L, Da Giau G et al.* A prospective randomized study on bilateral carotid endarterectomy: patching versus eversion. Clinical outcome and restenosis. *Ann Surg* 2000;232:119-125.
98. *Balzer K.* Eversion versus conventional carotid endarterectomy. In: Horsch S, Ktenidis K editor(s). *Perioperative monitoring in carotid surgery.* Darmstadt Steinkopff Springer. 1998:159-165.

99. *Cao P, Giordano G, De Rango P et al.* A randomized study on eversion versus standard carotid endarterectomy: study design and preliminary results: the EVEREST trial. *J Vasc Surg* 1998;27:595-605.
100. *Vanmaele RG, Van Schil PE, DeMaeseneer MG et al.* Division-endarterectomy-anastomosis of the internal carotid artery: a prospective randomized comparative study. *Cardiovasc Surg* 1994;2:573-581.
101. *Cao, PG, De Rango, P, Zannetti et al.* Eversion versus conventional carotid endarterectomy for preventing stroke. [Systematic Review] Cochrane Stroke Group Cochrane Database of Systematic Reviews. 1, 2006.
102. *Forssell C, Takolander R, Bergqvist D et al.* Local versus general anaesthesia in carotid surgery. A prospective, randomised study. *European Journal of Vascular Surgery* 1989;3:503-509.
103. *Kasprzak P, Altmeyden J, Rosin L et al.* Local versus general anaesthesia in carotid surgery – results of a prospective randomised study. *Cardiovascular Surgery* 1999;7 (Suppl 1):16 (Abs 4. 2).
104. *McCarthy RJ, Nasr MK, McAteer P, Horrocks M.* Physiological advantages of cerebral blood flow during carotid endarterectomy under local anaesthesia. A randomised clinical trial. *Eur J Vasc Endovasc Surg* 2002;24:215-221.
105. *McCleary AJ, Maritati G, Gough MJ.* Carotid endarterectomy: local or general anaesthesia? *European Journal of Vascular and Endovascular Surgery* 2001;22:1-12.
106. *Pluskwa F, Bonnet F, Abhay K et al.* Blood pressure profiles during carotid endarterectomy. Comparing flunitrazepam/fentanyl/nitrous oxide with epidural anaesthesia (author's translation). *Annales Francaises d'anesthesie et de reanimation* 1989;8:26-32.
107. *Sbarigia E, DarioVizza C, Antonini M et al.* Locoregional versus general anaesthesia in carotid surgery in carotid surgery: is there an impact on perioperative myocardial ischemia? results of a prospective monocentric randomized trial. *Journal of Vascular Surgery* 1999;30:131-138.
108. *Rerkasem, K, Bond, R, Rothwell, PM.* Local versus general anaesthesia for carotid endarterectomy. [Systematic Review] Cochrane Stroke Group Cochrane Database of Systematic Reviews. 1, 2006.
109. *Gough MJ.* The GALA Trial – A summary of the findings. *Eur J Vasc Endovasc Surg* 2008;in press.
110. *Gough MJ, Bodenham A, Horrocks M et al.* GALA: an international multicentre randomised trial comparing general anaesthesia versus local anaesthesia for carotid surgery. *Trials* 2008;9:28.
111. *Liapis CD, Paraskevas KI.* Role of residual defects following carotid endarterectomy in the occurrence of cerebrovascular symptoms. *Vasc Endovasc Surg* 2006;40:119-23
112. *Donaldson MC, Ivarsson B, Manick J, Whittemore AD.* Impact of completion angiography on operative conduct and results of carotid endarterectomy. *Ann Surg* 1993;6:682-687.
113. *Kinney EV, Seabrooke G, Kinney LY et al.* The importance of intra-operative detection of residual flow abnormalities after carotid endarterectomy. *J Vasc Surg* 1993;17:912-922.
114. *Blaisdell FW, Lim R, Hall AD.* Technical results of carotid endarterectomy: arteriographic assessment. *Am J Surg* 1967;114:239-246.
115. *Pratesi C, Dorigo W, Troisi N et al.* Routine completion angiography during carotid endarterectomy is not mandatory. *Eur J Vasc Endovasc Surg* 2006;32:369-373.

116. *Engelter S, Lyrer P.* Antiplatelet therapy for preventing stroke and other vascular events after carotid endarterectomy. *Cochrane Database of Systematic Reviews* 2003, Issue 3. Art. No.: CD001458. DOI: 10. 1002/14651858. CD001458.
117. *Lindblad B, Persson N, Takolander R, Bergqvist D.* Does low-dose acetylsalicylic acid prevent stroke after carotid surgery? A double-blind, placebo-controlled randomized trial. *Stroke* 1993;24:1125-1128.
118. *Taylor DW, Barnett HJM, Haynes RB et al.* Low-dose and high-dose acetylsalicylic acid for patients undergoing carotid endarterectomy: a randomised controlled trial. *Lancet* 1999;353:2179-2184.
119. *Payne DA, Jones CI, Hayes PD et al.* Beneficial effects of clopidogrel combined with aspirin in reducing cerebral emboli in patients undergoing carotid endarterectomy. *Circulation.* 2004;109:1476-1481.
120. *Szedler V, Torbey MT.* Prevention and treatment of perioperative stroke. *The Neurologist* 2008;14: 30-36.
121. *Palareti G, Legnani C.* Warfarin withdrawal. Pharmacokinetic-pharmacodynamic considerations. *Clin Pharmacokinet.* 1996;30:300-313.
122. *McGirt MJ, Perler BA, Brooke BS et al.* 3-Hydroxy-3-methylglutaryl coenzyme A reductase inhibitors reduce the risk of perioperative stroke and mortality after carotid endarterectomy. *J Vasc Surg* 2005;42:829-836.
123. *Durazzo AE, Machado FS, Ikeoka DT et al.* Reduction in cardiovascular events after vascular surgery with atorvastatin: a randomized trial. *J Vasc Surg* 2004;39:967-976.
124. *Schouten O, Kertai MD, Bax JJ et al.* Safety of perioperative statin use in high-risk patients undergoing major vascular surgery. *Am J Cardiol* 2005;95:658-660.
125. *Perler B.* The effect of statin medications on perioperative and long term outcomes following carotid endarterectomy or stenting. *Semin Vasc Surg* 2007;20:252-258.
126. *Chaturvedi S, Yadav JS.* The role of antiplatelet therapy in carotid stenting for ischemic stroke prevention. *Stroke* 2006;37:1572-1577.
127. *Feldtman RW, Buckley CJ, Bohannon WT.* How I do it: cervical access for carotid artery stenting. *Am J Surg* 2006;192:779-781.
128. *Iyer V, de Donato G, Deloose K et al.* The type of embolic protection does not influence the outcome in carotid artery stenting. *J Vasc Surg* 2007;46:251-256.
129. *Cayne NS, Faries PL, Trocciola SM et al.* Carotid angioplasty and stent-induced bradycardia and hypotension: Impact of prophylactic atropine administration and prior carotid endarterectomy. *J Vasc Surg* 2005;41:956-961.
130. *Kwon BJ, Han MH, Kang HS, Jung C.* Protection filter-related events in extracranial carotid artery stenting: a single-center experience. *J Endovasc Ther* 2006;13:711-722.
131. *Gupta R, Horowitz M, Jovin TG.* Hemodynamic instability after carotid artery angioplasty and stent placement: a review of the literature. *Neurosurg Focus* 2005;18:e6.
132. *Park B, Shapiro D, Dahn M, Arici M.* Carotid artery angioplasty with stenting and postprocedure hypotension. *Am J Surg* 2005;190:691-695.
133. *Trocciola SM, Chaer RA, Lin SC et al.* Analysis of parameters associated with hypotension requiring vasopressor support after carotid angioplasty and stenting. *J Vasc Surg* 2006;43:714-720.

134. *Lin PH, Zhou W, Kougiias P et al.* Factors associated with hypotension and bradycardia after carotid angioplasty and stenting. *J Vasc Surg* 2007;46:846-854.
135. *Pappadai G, Beghi E, Marina R et al.* Hemodynamic instability after extracranial carotid stenting. *Acta Neurochir (Wien)* 2006;148:639-645.
136. *Taha MM, Toma N, Sakaida H et al.* Periprocedural hemodynamic instability with carotid angioplasty and stenting. *Surg Neurol* 2008;70:279-286.
137. *Mlekusch W, Schillinger M, Sabeti S et al.* Hypotension and bradycardia after elective carotid stenting: frequency and risk factors. *J Endovasc Ther* 2003;10:851-861.
138. *Harrop JS, Sharan AD, Benitez RP et al.* Prevention of carotid angioplasty-induced bradycardia and hypotension with temporary venous pacemakers. *Neurosurgery* 2001;49:814-822.
139. *Gupta R, Abou-Chebl A, Bajzer CT et al.* Rate, predictors, and consequences of hemodynamic depression after carotid artery stenting. *J Am Coll Cardiol* 2006;47:1538-1543.
140. *Nano G, Dalainas I, Bianchi P et al.* Ballooning-induced bradycardia during carotid stenting in primary stenosis and restenosis. *Neuroradiology* 2006;48:533-536.
141. *Cremonesi A, Setacci C, Bignamini A et al.* Carotid artery stenting: first consensus document of the ICCS-SPREAD Joint Committee. *Stroke* 2006;37:2400-2409.
142. *Rosenfield KM;* SCAI/SVMB/SVS Writing Committee. Clinical competence statement on carotid stenting: training and credentialing for carotid stenting—multispecialty consensus recommendations. *J Vasc Surg* 2005;41:160-168.
143. *Connors JJ, 3rd, Sacks D, Furlan AJ et al.* NeuroVascular Coalition Writing Group; American Academy of Neurology; American Association of Neurological Surgeons; American Society of Interventional and Therapeutic Radiology; American Society of Neuroradiology; Congress of Neurological Surgeons; AANS/CNS Cerebrovascular Section; Society of Interventional Radiology. Training, competency, and credentialing standards for diagnostic cervicocerebral angiography, carotid stenting, and cerebrovascular intervention: a joint statement from the American Academy of Neurology, American Association of Neurological Surgeons, American Society of Interventional and Therapeutic Radiology, American Society of Neuroradiology, Congress of Neurological Surgeons, AANS/CNS Cerebrovascular Section, and Society of Interventional Radiology. *Radiology* 2005;234:26-34.
144. *Hobson RW 2nd, Howard VJ, Roubin GS et al.* Credentialing of surgeons as interventionalists for carotid artery stenting: experience from the lead-in phase of CREST. *J Vasc Surg* 2004;40:952-957.
145. *McKevitt FM, Randall MS, Cleveland TJ et al.* The benefits of combined anti-platelet treatment in carotid artery stenting. *Eur J Vasc Endovasc Surg* 2005;29:522-527.
146. *Bates ER, Babb JD, Casey DE Jr et al.* American College of Cardiology Foundation; American Society of Interventional & Therapeutic Neuroradiology; Society for Cardiovascular Angiography and Interventions; Society for Vascular Medicine and Biology; Society of Interventional Radiology, ACCF/SCAI/SVMB/SIR/ASITN 2007 clinical expert consensus document on carotid stenting: a report of the American College of Cardiology Foundation Task Force on Clinical Expert Consensus Documents

- (ACCF/SCAI/SVMB/SIR/ASITN Clinical Expert Consensus Document Committee on Carotid Stenting). *J Am Coll Cardiol* 2007;49:126-170.
147. *Bohannon WT*. Technical tips for carotid angioplasty and stenting. *Semin Vasc Surg* 2008;21:3-7.
 148. *Gopalan D, Thomas SM*. Pharmacotherapy for patients undergoing carotid stenting. *Eur J Radiol* 2006;60:14-9.
 149. *Grewe PH, Deneke T, Machraoui A et al*. Acute and chronic tissue response to coronary stent implantation: pathologic findings in human specimen. *J Am Coll Cardiol* 2000;35:157-163.
 150. CURE Investigators. Effects of clopidogrel in addition to aspirin in patients with acute coronary syndromes without ST-segment elevation. *N Engl J Med* 2001;345:494-502.
 151. *Steinhubl SR, Berger PB, Mann JT III et al*. Early and sustained dual oral antiplatelet therapy following percutaneous coronary intervention: A randomized controlled trial. *J Am Med Assoc* 2002;288:2411-2420.
 152. *Hirsh J, Bhatt DL*. Comparative benefits of clopidogrel and aspirin in high-risk patient populations: lessons from the CAPRIE and CURE studies. *Arch Intern Med* 2004;164:2106-2110.
 153. *Groschel K, Ernemann U, Schulz JB et al*. Statin therapy at carotid angioplasty and stent placement: effect on procedure-related stroke, myocardial infarction, and death. *Radiology* 2006;240:145-151.
 154. *Kastrup A, Gröschel K, Krapf H et al*. Early outcome of carotid angioplasty and stenting with and without cerebral protection devices: a systematic review of the literature. *Stroke* 2003;34:813-819.
 155. *Wholey MH, Al-Mubarek N, Wholey MH*. Updated review of the global carotid artery stent registry. *Catheter Cardiovasc Interv* 2003;60:259-266.
 156. *Barbato JE, Dillavou E, Horowitz MB et al*. A randomized trial of carotid artery stenting with and without cerebral protection. *J Vasc Surg* 2008;47:760-765.
 157. *Fowkes FG*. Epidemiology of atherosclerotic arterial disease in the lower limbs. *Eur J Vasc Surg* 1988;2:283-291.
 158. *Newman AB, Siscovick DS, Manolio TA et al*. Ankle-arm index as a marker of atherosclerosis in the Cardiovascular Health Study. Cardiovascular Heart Study (CHS) Collaborative Research Group. *Circulation* 1993;88:37-45.
 159. *Belch JJ, Topol EJ, Agnelli G et al*. Critical issues in peripheral arterial disease detection and management: a call to action. *Arch Intern Med* 2003;163:884-892.
 160. *Simons PC, Algra A, Eikelboom BC et al*. Carotid artery stenosis in patients with peripheral arterial disease: the SMARTstudy. *J Vasc Surg* 1999;30:519-525.
 161. *Alexandrova NA, Gibson WC, Norris JW, Maggiano R*. Carotid artery stenosis in peripheral vascular disease. *J Vasc Surg* 1996;23:645-649.
 162. *Cina CS, Safar HA, Maggiano R et al*. Prevalence and progression of internal carotid artery stenosis in patients with peripheral arterial occlusive disease. *J Vasc Surg* 2002;36:75-82.
 163. *Colgan MP, Strode GR, Sommer JD et al*. Prevalence of asymptomatic carotid disease: results of duplex scanning in 348 unselected volunteers. *J Vasc Surg* 1988; 8:674-678.
 164. *McDermott MM, Liu K, Criqui MH et al*. Ankle-brachial index and subclinical cardiac and carotid disease: the multi-ethnic study of atherosclerosis. *Am J Epidemiol* 2005;162:33-41.
 165. *AbuRahma AF, Robinson PA*. Prospective clinicopathophysiologic follow-up study of asymptomatic neck bruit. *Am Surg* 1990;56:108-113.

166. *Clement DL, Boccalon H, Dormandy J et al.* A clinical approach to the management of the patient with coronary (Co) and/or carotid (Ca) artery disease who presents with leg ischaemia (Lis). *Int Angiol* 2000;19:97-125.
167. *Hertzer NR, Loop FD, Beven EG et al.* Surgical staging for simultaneous coronary and carotid disease: a study including prospective randomization. *J Vasc Surg* 1989;9:455-463.
168. *Schwartz LB, Bridgman AH, Kieffer RW et al.* Asymptomatic carotid artery stenosis and stroke in patients undergoing cardiopulmonary bypass. *J Vasc Surg* 1995;21:146-153.
169. *Hertzer NR, Young JR, Beven EG et al.* Coronary angiography in 506 patients with extracranial cerebrovascular disease. *Arch Intern Med* 1985;145:849-852.
170. *Urbinati S, Di Pasquale G, Andreoli A et al.* Preoperative noninvasive coronary risk stratification in candidates for carotid endarterectomy. *Stroke* 1994;25:2022-2027.
171. *Naylor AR, Cuffe RL, Rothwell PM, Bell PR.* A systematic review of outcomes following staged and synchronous carotid endarterectomy and coronary artery bypass. *Eur J Vasc Endovasc Surg* 2003;25:380-389.
172. Клиническая ангиология. Руководство для врачей/ Под ред. А. В. Покровского. – М.: Медицина, 2004. – Т. 1. – 808 с.
173. Жулев Н. М., Яковлев Н. А., Кандыба Д. В., Сокурченко Г. Ю. Инсульт экстракраниального генеза. – СПб.: Издательский дом СПбМАПО, 2004. – 588 с.
174. Национальные клинические рекомендации ВНОК. Сборник/ Под ред. Р. Г. Оганова. – 2-е издание. – М.: Издательство «Сицилея – Полиграф», 2009. – 528 с.
175. Юрченко Д. Л., Китачев К. В., Ерофеев А. А., Хубулава Г. Г. Хирургическое лечение стенозов сонных артерий. – СПб.: Наука, 2010. – 210 с.
176. Казанчян П. О., Попов В. А., Ларьков Р. Н. и др. Сравнительная оценка классической и эверсионной методик каротидной эндартерэктомии // Ангиология и сосудистая хирургия. – 2002. – Т. 8, №3. – С. 81-86.
177. *Gaunt M. E., Brown L., Harttsshome T. et al.* Unstable carotid plaques: preoperative identification and association with intraoperative embolisation detected by transcranial Doppler // *J. Vasc. Surg.* – 1996. – Vol. 11. – P. 78-82.
178. *Geroulakos G., Ramaswami G., Lambropoulos N. et al.* Characterization of symptomatic and asymptomatic carotid plaques using high-resolution real-time ultrasonography // *Br. J. Surg.* – 1993. – Vol. 80. – P. 1274-1277.
179. *Gray-Weale A. C., Graham J. C., Burnett J. R. et al.* Carotid artery atheroma: comparison of preoperative B-mode ultrasound appearance with carotid endarterectomy specimen pathology // *J. Cardiovasc. Surg.* – 1988. – Vol. 29. – P. 676.
180. *Van Damme H., Vivario M.* Pathologic aspects of carotid plaques: surgical and clinical significance // *Intern. Angiol.* – 1993. – Vol. 12. – P. 299-311.
181. Carotid Artery Stenosis. Current and Emerging Treatments/ Ed. Chatuverdi S., Rothwell P. – Boca Raton: Taylor & Francis Group, LLC, 2005. – 359 p.
182. *Eskandari M. K., Pearce W. H., Yao J. S. T.* Carotid artery disease. Peoples medical publishing house, Shelton, Connecticut, USA, 2010, 344 p. |
183. Сосудистая хирургия по Хаймовичу / Под ред. Э. Ашера; перевод 5-го английского издания под ред. А. В. Покровского. – М.: Бином. Лаборатория знаний, 2010. – Т. 1. – 644с.
184. *Белов Ю. В.* Руководство по сосудистой хирургии с атласом оперативной техники. – М.: ДеНово, 2000. – 448с.

185. Божерия Л. А., Гудкова Р. Г. Сердечно-сосудистая хирургия – 2010. – Болезни и врожденные аномалии системы кровообращения. – М.: НЦССХ им. А. Н. Бакулева РАМН, 2011. – 192 с.
186. Журнал невропатологии и психиатрии им. С. С. Корсакова. -Том LXXVI. – 1976. – стр. 16-23.
187. Эндovasкулярная хирургия при патологии брахиоцефальных артерий Под ред. Алекаяна Б. Г., Анри М., Спиридонова А. А., Тер-Акопяна А. М.: Издательство НЦССХ им. А. Н. Бакулева РАМН, 2001. - 136 стр.
188. Стародубцев В. Б., Чернявский М. А., Виноградова Т. Е., Чернявский А. М. Гибридные оперативные вмешательства при многоуровневом поражении брахиоцефальных артерий у пациентов с сосудисто-мозговой недостаточностью Карпенко А. А., Ангиология и сосудистая хирургия Том 16, №4, 2010. С. 130-134.
189. Гайдар Б. В., Парфенов В. Е., Свистов, Д. В. Оценка реактивности мозгового кровотока с применением ультразвуковых методов диагностики // Ультразвуковая доплерографическая диагностика сосудистых заболеваний. Под ред. Никитина Ю. М. и Труханова А. И. – М.: Видар, 1998. – С. 241–44.
190. Лелюк С. Э. Состояние цереброваскулярного резерва у больных с сочетанной атеросклеротической патологией магистральных артерий головы: Автореф... дис. канд. мед. наук. – М., 1996.
191. Казанчан П. О., Валиков Е. А. Патологические деформации внутренних сонных и позвоночных артерий. – М., Изд-во МЭИ, 2005. – С. 12–13.
192. Свистов В. Д., Сименютин В. Б. Регуляция мозгового кровообращения и методы ее оценки методом транскраниальной доплерографии // Регионарное кровообращение и микроциркуляция. – 2003. – № 4 (8). – С. 20–27.
193. Шумилина М. В. «Возможности ультразвуковой доплерографии и дуплексного сканирования в диагностике стенозирующих поражений сонных артерий». Канд. дисс. – 1998. – 105 с.
194. Шумилина М. В. Нарушение венозного церебрального кровообращения у больных с сердечно-сосудистой патологией. Дисс. док. – 2002.
195. Шумилина М. В. Комплексная ультразвуковая диагностика патологии периферических сосудов. НЦССХ им. А. Н. Бакулева РАМН. – 2007.
196. Фокин Ал. Ан., Владимировский В. В., Вардугин И. В., Кузнецова М. Ю. Ангиология и сосудистая хирургия. 1995 Т. 1 №1 Ранние тромбозы реконструированных сонных артерий: причины, диагностика и лечение.
197. Белов Ю. В., Баяндин Л. Б., Косенков А. Н., Султанян Т. Л. Одномоментные операции у больных с сочетанным поражением коронарных и брахиоцефальных артерий. Ангиология и сосудистая хирургия. 1995 ТОМ 1 №3
198. Фокин Ал. Ан., Владимировский В. В., Алехин Д. И. Хирургическое лечение множественных окклюзирующих поражений ветвей дуги аорты. Ангиология и сосудистая хирургия. 1997 • ТОМ 3 • №2
199. Д. Н. Джигладзе, А. В. Покровский, Ю. М. Никитин, О. В. Лагода Значение структуры атеросклеротических бляшек и степени стеноза внутренней сонной артерии в клинике ишемических нарушений мозгового кровообращения. Ангиология и сосудистая хирургия. 1997 • ТОМ 3 • №2
200. Е. Б. Куперберг. Письмо в редакцию. Современные показания к каротидной эндартерэктомии. Ангиология и сосудистая хирургия. 1998 • ТОМ 4 • №2

201. Д. Н. Джибладзе, Д. Ю. Бархатов, Ю. М. Никитин. Значение гемодинамических факторов при различных формах атеросклеротического поражения магистральных артерий головы. *Ангиология и сосудистая хирургия*. 2000 • ТОМ 6 • №1
202. П. О. Казанчян, И. А. Казанцева, О. А. Алухян и др. Клинико-морфологические аспекты каротидных бляшек и информативность цветного дуплексного сканирования. *Ангиология и сосудистая хирургия*. 2002 • ТОМ 8 • №2
203. Ю. В. Белов, В. А. Сандриков, В. В. Базылев, Т. В. Базылева. Клинико-диагностические аспекты больных с асимптомным поражением сонных артерий и пациентов с клиникой сосудисто-мозговой недостаточности. *Ангиология и сосудистая хирургия*. 2002 • ТОМ 8 • №3
204. Ю. В. Белов, А. Л. Кузьмин. Каротидная эндартерэктомия под местной анестезией у больных с изолированными, множественными и сочетанными поражениями брахиоцефальных артерий. *Ангиология и сосудистая хирургия*. 2002 • ТОМ 8 • №3
205. П. О. Казанчян, В. А. Попов, Р. Н. Ларьков и др. Сравнительная оценка классической и эверсионной методик каротидной эндартерэктомии. *Ангиология и сосудистая хирургия*. 2003 • ТОМ 9 • №1
206. Д. Н. Джибладзе, А. Г. Аминтаева, О. В. Лагода, В. Г. Ионова. Катамнез больных с экстракраниальной патологией сонных артерий и ишемическими нарушениями мозгового кровообращения. *Ангиология и сосудистая хирургия*. 2003 • ТОМ 9 • №2
207. А. Н. Вачев, М. Ю. Степанов, Е. В. Фролова, О. В. Дмитриев. Влияние операций на сонных артериях на регресс двигательных нарушений у больных после ишемического инсульта. *Ангиология и сосудистая хирургия*. 2003 • ТОМ 9 • №3
208. А. В. Покровский, Д. Ф. Белоярцев, Р. В. Колосов. Что влияет на стандарты «качества» выполнения каротидной эндартерэктомии?. *Ангиология и сосудистая хирургия*. 2004 • ТОМ 10 • №1
209. В. М. Седов, И. В. Баталин, В. М. Кондратьев. Зависимость результатов лечения больных с атеросклерозом артерий головного мозга от технологии каротидной эндартерэктомии. *Ангиология и сосудистая хирургия*. 2004 • ТОМ 10 • №2
210. Д. Н. Джибладзе, О. В. Лагода, Д. Ю. Бархатов и др. Роль факторов риска в развитии ишемического инсульта при патологии экстракраниального отдела сонных артерий (клинические, ультразвуковые, Биохимические и гемодинамические аспекты). ЧАСТЬ I. *Ангиология и сосудистая хирургия*. 2004 • ТОМ 10 • №3
211. Д. Н. Джибладзе, О. В. Лагода, Д. Ю. Бархатов и др. Роль факторов риска в развитии ишемического инсульта при патологии экстракраниального отдела сонных артерий (клинические, ультразвуковые, биохимические и гемодинамические аспекты). ЧАСТЬ II. *Ангиология и сосудистая хирургия*. 2004 • ТОМ 10 • №4
212. А. В. Красников, О. В. Лагода, Д. Ю. Бархатов и др. Асимптомные стенозы и тромбозы сонных артерий: гемодинамические и ультразвуковые аспекты. *Ангиология и сосудистая хирургия*. 2005 • ТОМ 11 • №1
213. А. В. Покровский, Г. И. Кунцевич, Д. Ф. Белоярцев и др. Сравнительный анализ отдаленных результатов каротидной эндартерэктомии в зависимости от методики операции. *Ангиология и сосудистая хирургия*. 2005 • ТОМ 11 • №2

214. А. В. Покровский, Г. И. Кунцевич, Д. Ф. Белоярцев и др. Тромбозы сонной артерии в ранний период после каротидной эндартерэктомии. *Ангиология и сосудистая хирургия*. 2006 • ТОМ 12 • №2
215. А. А. Фокин, А. В. Прык, Д. И. Алехин. Хирургическое лечение стенозирующих поражений сонных артерий по сравнительным результатам ультразвукового и ангиографического исследований. *Ангиология и сосудистая хирургия*. 2006 • ТОМ 12 • №2
216. А. Н. Вачев, Ю. В. Щукин, Е. А. Суркова. Снижение риска развития кардиологических осложнений при выполнении операции каротидной эндартерэктомии. *Ангиология и сосудистая хирургия*. 2007 • ТОМ 13 • № 3
217. А. А. Фокин, Д. И. Алехин, К. А. Киреев. Реконструктивная хирургия сонных артерий у пациентов старше 70 лет. *Ангиология и сосудистая хирургия*. 2009 • ТОМ 15 • №1
218. Белоярцев Д. Ф. Варианты реконструкций каротидной бифуркации при атеросклерозе: история вопроса и современное состояние проблемы. *Ангиология и сосудистая хирургия*. 2009 • ТОМ 15 • №1
219. Чернявский А. М., Стародубцев В. Б., Столяров М. С. и др. Результаты использования различных видов заплат в хирургии сонных артерий. *Ангиология и сосудистая хирургия*. 2009 ТОМ 15 №3
220. Чернявский А. М., Виноградова Т. Е., Стародубцев В. Б. и др. Хирургическое лечение сочетанного поражения каротидных и коронарных артерий. *Ангиология и сосудистая хирургия*. 2009 ТОМ 15 №4
221. А. Ю. Зайцев, В. С. Кикевич, В. Е. Смирнов и др. Стентирование сонных артерий у больных с поражением ветвей дуги аорты. *Ангиология и сосудистая хирургия*. 2000 • ТОМ 6 • №2
222. Игнатъев И. М., Володюхин М. Ю., Малиновский М. Н. Ангиопластика и стентирование сонных артерий у больных с высоким хирургическим риском. *Ангиология и сосудистая хирургия*. 2008 • ТОМ 14 • №4
223. Иванов В. А., Гавриленко А. В., Терехин С. А. и др. Сравнительные исследования каротидной эндартерэктомии и каротидного стентирования у пациентов со стенозами сонных артерий (часть I). *Ангиология и сосудистая хирургия*. 2010 • ТОМ 16 • №1
224. Гавриленко А. В., Иванов В. А., Терехин С. А. и др. Сравнительные исследования каротидной эндартерэктомии и каротидного стентирования у пациентов со стенозами сонных артерий (часть II). *Ангиология и сосудистая хирургия*. 2010 • ТОМ 16 • №2
225. Гавриленко А. В., Иванов В. А., Пивень А. В. и др. Оценка эффективности и факторов риска каротидной эндартерэктомии и каротидного стентирования у пациентов со симптомными стенозами внутренних сонных артерий в раннем послеоперационном периоде. *Ангиология и сосудистая хирургия*. 2010 • ТОМ 16 • №4
226. Карпенко А. А., Стародубцев В. Б., Чернявский М. А. и др. Гибридные оперативные вмешательства при многоуровневых поражениях брахиоцефальных артерий у пациентов с сосудисто-мозговой недостаточностью. *Ангиология и сосудистая хирургия*. 2010 • ТОМ 16 • №4

2. ХИРУРГИЧЕСКОЕ ЛЕЧЕНИЕ ХРОНИЧЕСКОЙ ОККЛЮЗИИ ВНУТРЕННЕЙ СОННОЙ АРТЕРИИ И СТЕНОЗА НАРУЖНОЙ СОННОЙ АРТЕРИИ

2.1. Хирургическое лечение окклюзии ВСА

Все без исключения современные ученые признают две основные теории развития ишемического инсульта – эмболическую и гемодинамическую. Больных, у которых инсульт развивается по эмболическому типу, большинство. Тем не менее окклюзия ВСА, по различным оценкам, может являться причиной ишемического инсульта не менее чем у 10% больных. Именно у них инсульт развивается прежде всего по гемодинамическому типу. При этом подвергаются реваскуляризации на современном этапе лишь 5–12% из числа таких пациентов. Считается, что основной операцией при развитии окклюзии ВСА должно быть выполнение экстраинтракраниального микроанастомоза (ЭИКМА).

История этой операции берет начало в 1967 г., когда М. G. Yaşargil сначала выполнил первое экстраинтракраниальное шунтирование от поверхностной височной артерии (ПВА) в ветку средней мозговой артерии у собак, а 30 октября 1967 г. в Цюрихе М. G. Yaşargil выполнил первое экстраинтракраниальное шунтирование пациенту с целью обхода окклюзии внутренней сонной артерии [1].

Технический успех был обусловлен тремя нововведениями М. G. Yaşargil: использованием биполярной коагуляции, операционного микроскопа и микрохирургической техникой при формировании анастомоза поверхностной височной артерии с корковой артерией.

Следует особо указать на тот факт, что с 1967 по 1977 г. были выполнены сотни операций и детально отработана техника шунтирований не только ПВА, но и аутовеной, лучевой артерией.

Операции подвергались пациенты как с окклюзией ВСА, так и с критическим стенозом каротидной бифуркации. Указанные поражения и являлись основными показаниями к этой операции.

Учитывая противоречивые данные о влиянии данной операции на течение ишемической болезни головного мозга,

в 1977 г. было начато ЕС/ИС – Международное кооперативное исследование экстраинтракраниального артериального анастомоза, которое продолжалось до 1985 г. Следует особо указать на тщательность, с которой выполнялось данное исследование [2, 3]. Было обследовано 1377 пациентов, разделенных на 2 группы: одни получали терапевтическое лечение (аспирин и гипотензивные средства), другие – лечение в дополнение к операции ЭИКМА. Операции выполняли цереброваскулярные хирурги, более 96% шунтов были проходимы.

Основной вывод, к которому пришли авторы в 1985 г., заключался в том, что операция ЭИКМА у пациентов с атеросклеротической болезнью сонной и средней мозговой артерии не имеет преимуществ для предупреждения инсульта перед оптимальным медикаментозным ведением. После опубликования результатов данного исследования выполнение операции ЭИКМА было практически повсеместно приостановлено.

Сегодня по прошествии более чем 25 лет после окончания представленного исследования стало очевидно, что следует признать наличие как минимум двух ошибок при формировании дизайна исследования ЕС/ИС. Первая ошибка заключалась в том, что в исследование включили больных не только с окклюзией ВСА, но и с критическим стенозом ВСА. Сегодня очевидно, что пациентам с критическим стенозом ВСА необходимо выполнение операции прямой реваскуляризации головного мозга – КЭА.

Второй ошибкой было то, что в исследовании не учитывалась степень коллатеральной компенсации (резерв) сохранявшегося при окклюзии ВСА мозгового кровотока, а выбор в пользу операции основывался лишь на факте значимого стеноза или окклюзии ВСА.

После 1985 г. сформировалось два подхода к лечению пациентов с окклюзией ВСА: более 90% больных получают только консервативное лечение и не более чем 10% больным выполняют операцию ЭИКМА.

При этом совершенно очевидным стало и то, что до 50% больных проведение консервативного лечения при окклюзии ВСА абсолютно бесперспективно и продолжительность их жизни без операции ограничена максимум двумя годами. Было показано, что получить пользу от хирургической

реваскуляризации должны те пациенты, у которых гемодинамические факторы играют первостепенную роль в формировании инсульта, а для отбора больных на операцию первостепенное значение имеют методы исследования коллатеральной компенсации мозгового кровотока при окклюзии ВСА.

На современном этапе является признанным, что показанием к операции ЭИКМА должно быть два диагностических критерия:

- факт атеросклеротической окклюзии ВСА;

- установленная гемодинамическая недостаточность мозгового кровотока (низкий уровень коллатеральной компенсации).

Идеальным диагностическим критерием выявления гемодинамической недостаточности мозгового кровотока признано исследование фракции экстракции кислорода (ФЭК), измеряемое с помощью позитронно-эмиссионной томографии (ПЭТ). Современное обоснование необходимости выполнения операции ЭИКМА заключается в том, что у пациентов с повышенной ФЭК при окклюзии ВСА увеличивается риск развития инсульта несмотря на медикаментозную коррекцию.

Кроме ПЭТ допустимо исследование перфузии мозговой ткани с помощью компьютерной томографии (КТ) и МРТ, цифровой субтракционной ангиографии, транскраниальной доплерографии с определением цереброваскулярного физиологического резерва (ЦПР) (внутривенно ацетазоламид, гиперкапния).

В настоящее время проводится исследование COSS (Carotid Occlusion Surgery Study), цель которого заключается в выяснении того, может ли хирургическая операция (ЭИКМА) действительно снизить вероятность последующего инсульта у больных с окклюзией ВСА [6].

Дизайн исследования: рандомизированное, многоцентровое, частично слепое, контролируемое клиническое испытание. В исследование включают только пациентов с окклюзией ВСА, доказанной ангиографически. В качестве анализа степени коллатеральной компенсации используют метод регистрации ПЭТ, изучают при этом степень экстракции кислорода мозговой тканью: 1400 пациентам выполняют ПЭТ-скрининг, 372 пациента будут отобраны либо для хирургического, либо для медикаментозного лечения соответственно критериям

включения больных с окклюзией ВСА. Авторы конечной точкой положительного эффекта от операции ЭИКМА определили 40% лучших результатов от операции в сочетании с медикаментозной терапией по сравнению с группой больных, получающих только медикаментозное лечение.

Однако результаты этого и других исследований не дали определенный ответ на вопрос о целесообразности массового выполнения операции ЭИКМА у больных с окклюзией ВСА [4, 5].

*Рекомендации по тактике ведения пациентов
с окклюзиями ВСА*

1. Сам по себе факт окклюзии ВСА, рассматриваемый отдельно, не является показанием к выполнению операции ЭИКМА (*уровень доказательности А*).
2. Для решения вопроса о показаниях к выполнению операции ЭИКМА должны быть верифицированы два состояния:
 - факт окклюзии ВСА;
 - установлена гемодинамическая недостаточность мозгового кровотока (низкий уровень коллатеральной компенсации) (*уровень доказательности В*).
3. Лучшим способом диагностики гемодинамической недостаточности мозгового кровотока (низкий уровень коллатеральной компенсации) следует считать ПЭТ (*уровень доказательности В*).
4. Допустимыми способами диагностики гемодинамической недостаточности мозгового кровотока (низкий уровень коллатеральной компенсации) можно считать исследование перфузии мозговой ткани с помощью КТ и МРТ, цифровой субтракционной ангиографии, транскраниальной доплерографии с определением ЦПР (*уровень доказательности С*).

**2.2. Наружная сонная артерия
и коллатеральное кровоснабжение головного мозга
при хронической окклюзии внутренней сонной артерии**

Наружная сонная артерия (НСА) является конечной ветвью общей сонной артерии и снабжает кровью наружные части головы и шеи. Между НСА и внутричерепными отделами

ВСА существуют анастомозы, обеспечивающие коллатеральное кровоснабжение головного мозга [7].

Важнейшими анастомозами между НСА и ВСА являются следующие ветви НСА:

1. Лицевая артерия:

- боковая носовая ветвь анастомозирует с дорсальной носовой артерией (ветвь глазничной артерии из системы внутренней сонной артерии);
- поперечная лицевая артерия анастомозирует со скуловой ветвью (ветвь глазничной артерии из системы внутренней сонной артерии).

2. Затылочная артерия:

- сосцевидная ветвь проникает в полость черепа через сосцевидное отверстие и анастомозирует со средней менингеальной артерией;
- менингеальные ветви затылочной артерии проникают в полость через яремное отверстие и кровоснабжают твердую мозговую оболочку;
- нисходящая ветвь анастомозирует с позвоночной артерией (экстракраниально).

3. Задняя ушная артерия – это шилососцевидная ветвь, проникая в барабанную полость через шилососцевидное отверстие, она анастомозирует с сонно-барабанной ветвью (система внутренней сонной артерии).

4. Восходящая глоточная артерия кровоснабжает твердую мозговую оболочку. Ее менингеальные ветви анастомозируют с системой позвоночной артерии после проникновения в череп через яремное отверстие, рваное отверстие и подъязычный канал.

5. Поверхностная височная артерия:

- передняя ее ветвь анастомозирует с надблоковой артерией;
- скулоорбитальная артерия (ветвь средней височной артерии) анастомозирует со средней и латеральной артериями века – ветвями глазничной артерии (система внутренней сонной артерии).

6. Верхнечелюстная артерия:

- одной из ее ветвей является средняя оболочечная артерия, которая в полости черепа анастомозирует с пещеристыми ветвями внутренней сонной артерии;

- передняя барабанная ветвь анастомозирует с каменной порцией внутренней сонной артерии;
- большая нёбная артерия анастомозирует с крыловидной ветвью внутренней сонной артерии;
- клиновидно-нёбная артерия анастомозирует с задней решетчатой артерией (ветвь глазничной артерии) (система внутренней сонной артерии).

В 2006 г. опубликовано исследование, целью которого было «создать интерактивное руководство по анастомозам между наружной и внутренней сонными артериями». Исследование основано на данных ангиограмм (табл. 2).

Таблица 2

Анастомозы между наружной и внутренней сонной артериями (по Roberts CC, McDaniel NT, Seeger JF) [11]

Система НСА	Система ВСА
Верхнечелюстная артерия	
Этмоидальная ветвь средней мозговой артерии через верхнюю глазничную борозду Основная нёбная артерия через этмоидальные ветви	Глазничная артерия
Подглазничная артерия Передняя глубокая височная артерия через нижнюю глазничную борозду	
Средняя мозговая артерия	Основная артерия
Средняя мозговая артерия через постоянную стременную артерию	Вертикальная часть ВСА
Артерия крыльцового канала через крыльцовый канал	Каменная часть ВСА
Добавочная мозговая артерия через овальное окно	Заднебоковой ствол, кавернозная часть ВСА
Артерия круглого отверстия	
Восходящая глоточная артерия	
Плоточный ствол	
Верхняя глоточная ветвь через слезный канал	Возвратная боковая ветвь, нижнебоковой ствол ВСА

Система НСА	Система ВСА
Нервно-мозговой ствол	
Ветви ската подъязычной артерии: – дублирует кавернозную часть ВСА; – кровоснабжает задний гипофиз	Гипофизарно-мозговой ствол, медиальные ветви ската ВСА
Югулярная ветвь	Боковые ветви ската ВСА
Подъязычная ветвь через большое затылочное отверстие	Ипсилатеральная позвоночная артерия
Нижняя барабанная артерия	Сонно-барабанные артерии, каменистая часть ВСА
Мышечно-спинальная артерия – обеспечивает чувствительность задней части глотки	Позвоночная артерия
Лицевая артерия	
Верхние губные артерии в носовой перегородке	Решетчатые ветви, глазничная артерия
Угловая артерия	Дорсальные носовые ветви, глазничная артерия
Затылочная артерия	
Мышечные ветви на уровне I–II шейных позвонков	Ипсилатеральная позвоночная артерия
Шилососцевидная артерия	Среднее ухо
Сосцевидная ветвь через сосцевидное отверстие височной кости	Передняя нижняя мозжечковая артерия
Задняя ушная артерия	
Артерия шилососцевидного канала	ВСА
Поверхностная височная артерия	
Скулоглазничная артерия, слезная ветвь и ветви век (латеральная глазница) Фронтальная ветвь	Глазничная артерия

По мере развития атеросклеротического поражения ВСА в течение длительного времени формируется ее стеноз, что и является причиной обеднения кровоснабжения головного мозга, но в то же время с целью компенсации недостаточности

кровообращения начинает развиваться коллатеральная сеть НСА, что в определенной степени компенсирует обеспечение притока дополнительного объема крови в полость черепа.

К моменту завершения формирования окклюзии ВСА коллатеральная сеть, сформированная ветвями НСА с ипсилатеральной стороны, работает «в полную силу». Однако по причине анатомических индивидуальных особенностей каждого больного этой коллатеральной компенсации может оказаться недостаточно для обеспечения потребностей функционирования головного мозга.

В целом ряде работ обосновывается важный вклад НСА в кровообращение головного мозга при хронической окклюзии ВСА. Возникает естественный вопрос: существует ли возможность увеличить объем крови, протекающей по коллатералам НСА в условиях хронической окклюзии ВСА [10, 12, 13]?

На сегодняшний день операцией выбора для улучшения функционирования естественных коллатералей следует считать операцию каротидной экстернопластики – резекции ВСА с периаартериальной симпатэктомией, эндартерэктомией устья НСА с сохранением максимально возможного количества ее ветвей.

*Рекомендации по восстановлению
и сохранению кровотока по НСА*

1. При выполнении любой реконструктивной операции на каротидной бифуркации всегда следует стремиться сохранить максимальное число ветвей НСА для улучшения внутричерепного коллатерального кровотока (*уровень доказательности В*).
2. При сочетании атеросклеротической окклюзии ВСА со стенозом НСА восстановление кровотока по НСА следует считать обязательной процедурой (каротидная экстернопластика) для улучшения объемного кровотока головного мозга (*уровень доказательности В*).
3. При принятии решения об операции ЭИКМА при наличии стеноза НСА на первом этапе должна выполняться операция реконструкции НСА для улучшения кровотока по поверхностной височной артерии (*уровень доказательности С*).

ЛИТЕРАТУРА

1. *Yaşargil MG*, ed. Anastomosis between the superficial temporal artery and a branch of the middle cerebral artery. In *Microsurgery applied to neuro-surgery*. Stuttgart: Georg Thieme, 1969, pp105-15.
2. The EC/IC bypass study group. The international cooperative study of extracranial/intracranial arterial anastomosis (EC/IC bypass study): Methodology and entry characteristics. *Stroke*. 1985; 16:397-406.
3. The EC/IC bypass study group. Failure of extracranial – intracranial arterial bypass to reduce the risk of ischemic stroke. Results of an international randomized trial. *N Engl J Med*. 1985; 313:1191-1200.
4. *Schaller B*. Extracranial-intracranial bypass surgery to reduce the risk of haemodynamic stroke in cerebroocclusive atherosclerotic disease of the anterior cerebral circulation – a systematic review. *Neurol Neurochir Pol*. 2007 Sep-Oct;41(5):457-71.
5. *Matthew C. Garrett, B. S., Ricardo J. et al*. The Extracranial-Intracranial Bypass Trial: implications for future investigations *Neurosurg Focus* 24 (2): E4, 2008
6. *Powers W. J., Clarke W. R., Grubb R. L. Jr et al.; COSS Investigators*. JAMA. 2011 Nov 9;306(18):1983-92. Extracranial-intracranial bypass surgery for stroke prevention in hemodynamic cerebral ischemia: the Carotid Occlusion Surgery Study randomized trial.
7. *Fields WS, Bruetman ME, Weibel J*. Collateral circulation of the brain. *Monogr Surg Sci*. 1965; 2:183–259.
8. *Clayson KR, Edwards WH*: Importance of the external carotid artery in extracranial cerebrovascular occlusive disease. *South Med O* 70: 904-9, 1977
9. *Gertler JP, Cambria RP*. The role of external carotid endarterectomy in the treatment of ipsilateral carotid occlusion: collective review. *J VASC SUWG* 1987;6:158-67.
10. *Xu, David S. BS; Abruzzo, Todd A. et al*. External Carotid Artery Stenting to Treat Patients With Symptomatic Ipsilateral Internal Carotid Artery Occlusion: A Multicenter Case Series. *NEUROSURGERY Report*. Editor Choice on July 22, 2010
11. http://bubbasoft.org/carotid_collaterals/.
12. *Е. Б. Куперберг, А. В. Лаврентьев, В. Н. Макаренко и др*. Динамическая рентгеновская компьютерная томография в оценке эффективного создания экстра-интракраниального микроанастомоза при окклюзии внутренней сонной артерии. *Ангиология и сосудистая хирургия*. 1997 • ТОМ 3 • №2
13. *А. Н. Вачев, О. В. Дмитриев, О. В. Терешина, М. Ю. Степанов*. Хирургическое лечение пациентов с окклюзией внутренней сонной артерии. *Ангиология и сосудистая хирургия*. 2006 • ТОМ 12 • №3

3. ПАТОЛОГИЧЕСКАЯ ИЗВИТОСТЬ СОННЫХ АРТЕРИЙ: ДИАГНОСТИКА И ТАКТИКА ХИРУРГИЧЕСКОГО ЛЕЧЕНИЯ

3.1. Клиника и диагностика патологической извитости внутренней сонной артерии

3.1.1. Актуальность заболевания

В структуре причин развития сосудисто-мозговой недостаточности (СМН) патологическая извитость внутренней сонной артерии (ПИ ВСА) занимает второе место после атеросклеротического поражения. Распространенность ПИ ВСА в общей популяции, по данным различных авторов, колеблется от 12 до 43%. В структуре больных с симптомами СМН пациенты с данным заболеванием составляют 4–17%. Обращает на себя внимание и тот факт, что в основном это люди трудоспособного возраста (50–60 лет), а число пациентов моложе 40 лет в некоторых исследованиях доходит до 30% от общего числа. Принимая во внимание, что от 16 до 56% пациентов с ПИ ВСА имеют в анамнезе переходящий и/или стойкий неврологический дефицит, становится очевидной ее медико-социальная значимость.

Результаты проведенных исследований, посвященных мониторингу естественного течения заболевания, показали, что ПИ ВСА имеет четкую тенденцию к прогрессированию гемодинамических нарушений и нарастанию выраженности симптомов СМН. Во всех работах абсолютная частота острых нарушений мозгового кровообращения (ОНМК) (4,4–6,6 против 0–1,2%) и прогрессирования хронической СМН (13,3–43,5 против 0–4,4%) была выше в группе неоперированных больных. Показатель «инсульт + летальность от инсульта» также был выше в группе консервативной терапии (0–8,8 против 0–2,6%). Вышеописанные результаты свидетельствуют о том, что естественное течение ПИ ВСА имеет «злокачественный» характер, а попытки динамического наблюдения и консервативного лечения с целью профилактики возможных неврологических осложнений и купирования симптомов хронической СМН не эффективны.

3.1.2. Клиника патологической извитости внутренней сонной артерии

Специфичных для ПИ ВСА симптомов почти не существует. Объективный осмотр пациентов в большинстве случаев предоставляет недостаточно информации для верификации диагноза, так как физикальный осмотр и аускультация при ПИ ВСА обладают низкой диагностической эффективностью.

С точки зрения диагностики среди клинических проявлений ПИ ВСА наиболее ценными являются симптомы СМН. В жалобах пациентов с III степенью СМН, как правило, преобладают симптомы дисциркуляторной энцефалопатии. К ним можно отнести общемозговые симптомы (головные боли, снижение памяти и интеллекта), проявления вертебробазилярной недостаточности (головокружение, нарушение зрения, шум в ушах, атаксия, снижение слуха, потери сознания). При проведении неврологических тестов выявляются изменения личности, ментальные нарушения, снижение мнестических и когнитивных функций. В работах, отражающих клинические проявления ПИ ВСА у детей, среди симптомов преобладают быстрая утомляемость, плохая успеваемость в школе, нарушение нервно-психического развития и эпилептиформные припадки.

Важным клиническим проявлением у пациентов с ПИ ВСА является артериальная гипертензия (АГ). В большинстве публикаций частота АГ у пациентов данной группы составляет 60–85%.

3.1.3. Инструментальная диагностика патологической извитости внутренней сонной артерии

Главную роль в диагностике и определении тактики лечения пациентов с ПИ ВСА играют инструментальные методы обследования.

Рентгеноконтрастная ангиография является «золотым стандартом» в диагностике заболеваний брахиоцефальных артерий (БЦА) и, в частности, конфигурационных аномалий сонных артерий. Однако ввиду необходимости инвазии в артериальное русло, а также неизбежного использования

контрастного вещества исследование может сопровождаться различного рода осложнениями.

В настоящее время в большинстве клиник альтернативой рентгеноконтрастной ангиографии стали современные неинвазивные методы лучевой диагностики – цветное дуплексное сканирование (ЦДС), магнитно-резонансная ангиография (МРА) и мультиспиральная компьютерная ангиография (МСКТАГ).

Ультразвуковые методы исследования занимают лидирующие позиции в диагностике заболеваний магистральных артерий головного мозга. Высокая специфичность и чувствительность ЦДС в диагностике ПИ сонных артерий показана многими авторами. Метод дуплексного сканирования позволяет установить наличие, диагностировать форму и оценить гемодинамическую значимость ПИ ВСА. В то же время не следует забывать, что ЦДС имеет свои ограничения, в частности, когда речь идет о дистально расположенных ПИ ВСА. При наличии каких-либо сомнений в адекватности результатов ультразвуковых исследований необходимо проведение МРА или МСКТАГ.

МРА позволяет визуализировать ветви дуги аорты на всем протяжении, включая артерии виллизиева круга, без использования контрастного вещества. Выполнение сочетанного магнитно-резонансного исследования головного мозга позволяет отказаться от использования компьютерной томографии и избавить пациента от лучевой нагрузки. Преимущество МРА перед МСКТАГ заключается в отсутствии необходимости использования контрастного вещества и в лучшей визуализации интракраниальных артерий головного мозга. Возможность проведения исследования на амбулаторном этапе позволяет сократить время стационарного предоперационного обследования пациента. Динамическое исследование, контроль над проводимой терапией и результатами хирургического лечения можно проводить с необходимой для хирурга и пациента частотой.

МСКТАГ является методом комплексной визуализации просвета сосудистого русла, сосудистой стенки и паравазальных структур; позволяет оценить их топографические соотношения и подверженность патологическим изменениям.

Оценка интракраниального сосудистого русла расширяет представления об объеме поражения при планируемом вмешательстве на экстракраниальном участке ВСА. Поперечные срезы сосудов позволяют видеть как просвет артерии, так и ее стенку.

По нашему мнению, сочетанное применение ЦДС и МРА БЦА с МРТ головного мозга позволяет оптимизировать эффективность диагностических мероприятий и достоверно определить наличие ПИ ВСА, визуализировать анатомотопографические особенности аномалии, оценить ее гемодинамическую значимость и получить сведения о степени ишемического поражения головного мозга.

*Рекомендации по диагностике
патологической извитости ВСА*

1. Все пациенты с клиникой СМН, особенно молодого возраста и с сопутствующей артериальной гипертензией, должны быть обследованы для исключения или подтверждения диагноза ПИ ВСА.
2. Комплекс инструментальных исследований при ПИ ВСА должен включать следующие методы :
 - ЦДС БЦА;
 - МРА или МСКТАГ БЦА;
 - МРТ или КТ головного мозга.
3. В случае невозможности установления диагноза с помощью неинвазивных методов обследования необходима рентгеноконтрастная ангиография.

3.2. Тактика лечения пациентов с патологической извитостью внутренней сонной артерии

3.2.1. Показания к оперативному лечению

В настоящее время существует два принципиальных подхода к определению показаний для оперативного лечения пациентов с ПИ ВСА:

- доказанное наличие ПИ только у пациентов с симптомами СМН;

– доказанная гемодинамическая значимость ПИ или выявленных функциональных нарушений головного мозга (независимо от степени СМН).

Мнения авторов двух групп различаются в основном в отношении показаний у асимптомных пациентов, тогда как и те и другие сходятся во мнении о необходимости хирургического лечения у симптомных больных с доказанным наличием ПИ ВСА.

На сегодняшний день основным (наиболее часто используемым) показателем гемодинамической значимости ПИ является максимальная линейная скорость кровотока ($ЛСК_{max}$) в фокусе деформации. Мнения авторов по поводу критического значения ЛСК, выше которого ПИ можно считать гемодинамически значимой, различаются. Некоторые считают, таким показателем 150 см/с, другие 200 см/с. Ряд авторов считает гемодинамически значимой ПИ, в результате которой в просвете артерии регистрируются выраженные нарушения спектра кровотока (турбулентность) независимо от величины ЛСК. Есть мнение, что увеличение степени стеноза в зоне деформации артерии более чем на 60% при функциональных поворотах головы с редукцией ЛСК по средней мозговой артерии на 50% и более следует также считать показанием к оперативному лечению. В. П. Куликов и др. характерными для ПИ ВСА признаками считают:

1. Изменение пиковой систолической скорости в зоне деформации с возрастанием по отношению к проксимальному сегменту.

2. Снижение пиковой скорости кровотока в дистальном участке от 20 до 40% (в зависимости от формы извитости) по сравнению с проксимальным отделом.

3. Дезорганизацию потока с увеличением спектрального расширения и появлением aliasing-эффекта в участке наибольшего изгиба. В дистальных отделах пораженного сегмента наблюдается частичная стабилизация потока.

В Институте хирургии им. А. В. Вишневского критериями гемодинамической значимости ПИ ВСА являются:

- наличие турбулентного кровотока в просвете ВСА;
- $ЛСК_{max}$ на «высоте» ПИ ВСА ≥ 120 см/с;
- градиент ЛСК ($ЛСК_{max}/ЛСК_{прокс}$) $\geq 2,5$.

Ряд авторов полагают, что у асимптомных больных показанием к хирургической коррекции являются нарушения функционального состояния головного мозга, определяемые с использованием нейрофизиологических методик (электроэнцефалографии (ЭЭГ), ССВП, изучение когнитивных функций и т. д.).

К сожалению, на сегодняшний день в мире не проведено (и не проводится) ни одного многоцентрового рандомизированного исследования, аналогичного таковым при атеросклеротическом стенозе ВСА, которое позволило бы сформулировать единый «стандарт» обследования и лечения пациентов с ПИ ВСА. Поэтому вопрос о показаниях к оперативному лечению до сих пор остается спорным и решается индивидуально каждым хирургом на основании накопленного опыта.

Показания к хирургическому лечению ПИ ВСА должны быть строго дифференцированы в зависимости от исходной степени СМН у пациента. Так, для пациентов со II и IV степенью СМН показанием к операции, по-видимому, следует считать доказанное наличие ПИ ВСА (на основании ЦДС и МРА БЦА). Для определения показаний к операции при хронической СМН (III степень) кроме наличия ПИ ВСА необходимо доказать ее гемодинамическую значимость (на основании ЦДС).

По мнению экспертов, асимптомные больные должны оперироваться при доказанном наличии (на основании МРА) и гемодинамической значимости (на основании ЦДС) ПИ ВСА только в качестве первого этапа хирургического лечения при необходимости выполнения иной операции (перед оперативными вмешательствами на других артериальных бассейнах или обширными операциями на других органах).

Показания к хирургическому лечению пациентов с ПИ ВСА

1. Критериями гемодинамической значимости ПИ являются:

- повышение LCK_{max} в зоне деформации до 150 см/с и более и/или повышение ЛСК в зоне деформации более чем в 2 раза по сравнению с проксимальным (интактным) отделом ВСА;
- регистрация турбулентного кровотока в просвете ВСА.

2. Показания к хирургическому лечению пациентов с ПИ ВСА должны быть строго дифференцированы в зависимости от исходной степени сосудисто-мозговой недостаточности:

- у пациентов со II и IV степенью показанием к операции является доказанное наличие ПИ;
- у пациентов с III степенью – доказанное наличие и гемодинамическая значимость ПИ;
- асимптомные больные могут быть прооперированы при доказанном наличии и гемодинамической значимости ПИ, только в качестве первого этапа хирургического лечения при необходимости выполнения иной операции (перед оперативными вмешательствами на других артериальных бассейнах или обширными операциями на других органах).

3.2.2. Методы реконструкции внутренней сонной артерии при патологической извитости

Выбор метода реконструкции является на сегодняшний день в хирургии ПИ ВСА в значительной мере прерогативой хирурга и диктуется интраоперационной ситуацией и его предпочтениями (табл. 3).

Большинство авторов считают наиболее анатомически и гемодинамически выгодной резекцию с редрессацией ВСА с ее реимплантацией в старое устье, относя к ее преимуществам то, что она позволяет сохранить нормальную анатомию бифуркации и сформировать широкий (длинный) анастомоз, а также при необходимости выполнить эндартерэктомию при сочетанном атеросклеротическом поражении сонных артерий. Другие отдают предпочтение резекции измененного участка артерии с последующим формированием анастомоза конец в конец, считая, что таким образом удастся добиться радикального удаления скомпрометированного участка артерии. Эта операция не может быть выполнена при сочетанном атеросклеротическом поражении каротидной бифуркации и при маленьком диаметре реконструируемой артерии. Протезирование ВСА применяется при выраженных аневризматических, фиброзно-дегенеративных изменениях стенки артерии и, по мнению некоторых авторов, является самым радикальным

Характер выполняемых реконструкций, по данным литературы

Первый автор, год исследования	Число больных, n	Метод реконструкции ВСА, %					Другие методы
		Резекция ВСА с редрессацией	Транс- позиция ВСА в ОСА	Резекция ВСА с анастомозом конец в конец	Протезирование ВСА		
Quattlebaum J. K., 1973 [35]	149	71	-	-	1	28	
Еремеев В. П., 1998 [5]	102	76	-	20	4	-	
Хорев Н. Г., 2000 [15]	102	-	11	62	1	26	
Қрызжановский Д. В., 2002 [7]	118	56	13	-	-	31	
Shuminati G., 2003 [26]	55	-	67	-	27	7	
Бокерия Л. А., 2006 [4]	121	65	-	35	-	-	
Казаанчян П. О., 2005 [6]	96	76	-	8	16	-	
Стародубцев В. Б., 2009 [12]	102	100				-	
Ballotta E., 2005 [19]	139	-	100	-	-	-	
Покровский А. В., 2010, 2011 [9, 10]	166	74	-	10	16	-	

методом оперативного лечения ПИ. Резекция с низведением и транспозицией ВСА проксимальнее бифуркации в ОСА также не может быть выполнена при сочетанном атеросклеротическом поражении и выраженных изменениях стенки артерии, однако некоторые авторы отдают предпочтение именно этой методике реконструкции.

По данным отделения хирургии сосудов Института хирургии им. А. В. Вишневского при анализе проходимости реконструированной ВСА в отдаленном периоде выявлено, что она зависела только от метода реконструкции артерии. Рестеноз ВСА достоверно чаще развивался после протезирования артерии ($p < 0,05$), чем после других методов реконструкции. Тромбоз ВСА с одинаковой частотой встречался только после протезирования и резекции ВСА с анастомозом конец в конец, что было достоверно чаще, чем при резекции ВСА с редрессацией ($p < 0,05$).

*Рекомендации по выбору
метода реконструкции при ПИ ВСА*

1. Методом выбора при реконструкции ВСА следует считать резекцию с редрессацией и реимплантацией артерии в старое устье.
2. Протезирование ВСА показано при наличии в зоне деформации микроаневризм, выраженных фиброзно-дегенеративных изменений стенки, не позволяющих выполнить адекватную редрессацию (расправление) артерии.
3. Показаний к резекции извитости с анастомозом конец в конец меньше, и для выполнения этой операции необходимо соблюдение следующих условий:
 - наличие топографо-анатомической возможности (возможность избежать избыточного натяжения артерии после резекции);
 - локализация извитости в проксимальном или среднем сегменте артерии для обеспечения необходимой экспозиции при формировании анастомоза;
 - диаметр артерии не менее 5 мм;
 - отсутствие сопутствующего атеросклеротического поражения.

Относительным показанием для использования этого метода реконструкции, при условии соблюдения вышеперечисленных обстоятельств, является низкая толерантность пациента к пережатию сонных артерий с целью сохранения кровотока по НСА.

3.3. Динамическое наблюдение за пациентами и мониторинг отдаленных результатов хирургического лечения патологической извитости ВСА

В настоящее время во всем мире динамическое наблюдение за пациентами, перенесшими оперативное вмешательство на брахиоцефальных артериях, осуществляется посредством выполнения ЦДС 1–2 раза в год. Данный метод полностью оправдывает себя с целью оценки гемодинамической эффективности выполненной операции. Однако, как и при диагностике ПИ ВСА, возможна неоднозначная трактовка в отношении выраженности резидуальных деформаций, особенно расположенных в дистальном сегменте ВСА, а также динамики прогрессирования деформации контралатеральной ВСА при двухстороннем поражении. Нельзя забывать и возможности развития у больных «немых» инсультов, не проявляющихся очаговой симптоматикой, которые впоследствии могут оказывать неблагоприятное влияние на течение СМН у пациентов данной группы.

Был проведен анализ совпадений результатов ЦДС и МРА в отношении визуализации анатомического хода ВСА в отдаленном периоде. Совпадение данных в отношении формы оперированной ВСА в отдаленном периоде было зафиксировано в 87%, и если принимать МРА за «золотой стандарт», то диагностическая чувствительность ЦДС по отношению к нему составила 84%.

Таким образом, МР-исследование (МРА БЦА + МРТ головного мозга) может служить дополнительным методом мониторинга результатов хирургического лечения пациентов с ПИ ВСА в отдаленном периоде. При необходимости оно может быть заменено на МСКТАГ БЦА с КТ головного мозга. Данное исследование также должно быть рекомендовано пациентам,

у которых получены неоднозначные результаты ЦДС и отмечено прогрессирование СМН.

*Рекомендации по наблюдению за пациентами
и мониторингу отдаленных результатов
хирургического лечения ПИ ВСА*

Все пациенты, подвергшиеся хирургическому лечению по поводу ПИ ВСА, должны находиться под динамическим наблюдением и проходить амбулаторное обследование с последующей консультацией сосудистого хирурга не реже 1 раза в год. Обследование должно включать в себя ЦДС БЦА и по возможности МРА БЦА + МРТ головного мозга (или МСКТАГ БЦА + КТ головного мозга).

ЛИТЕРАТУРА

1. *Абрамова Н. Н., Беличенко О. И.* Клинический аспект сочетанного применения магнитно-резонансной томографии головного мозга и магнитно-резонансной ангиографии экстра- и интракраниальных артерий у больных артериальными гипертониями // Тер. Архив. – 1996. – №9. – С. 26–31.
2. *Адырхаев З. А.* Результаты хирургического лечения патологической деформации внутренней сонной артерии: дис. ... канд. мед. наук. – М., 2010.
3. *Белов Ю. В.* Руководство по сосудистой хирургии с атласом оперативной техники. – М.: ДеНово, 2000. – 448с.
4. *Бокерия Л. А., Суханов С. Г., Катков А. И., Пирцхалашвили З. К.* Хирургия патологической извитости брахиоцефальных артерий. – Пермь: Курсив, 2006. – 141 с.
5. *Еремеев В. П.* Хирургическое лечение патологических извитостей, перегибов и петель сонных артерий // Ангиология и сосудистая хирургия. – 1998. – №2. – С. 82–94.
6. *Казанчян П. О., Валиков Е. А.* Патологические деформации внутренних сонных и позвоночных артерий. – М., МЭИ, 2005. – 136 с.
7. *Крыжановский Д. В.* Обоснование и оценка эффективности хирургического лечения больных с патологической извитостью прецеребральных артерий: дис. ... канд. мед. наук. – СПб., 2002.
8. *Куликов В. П.* Цветное дуплексное сканирование в диагностике сосудистых заболеваний. – Новосибирск, СО РАМН. – 1997. – 204 с.
9. *Покровский А. В., Белоярцев Д. Ф., Тимина И. Е., Адырхаев З. А.* Когда нужно оперировать патологическую деформацию внутренней сонной артерии? // Ангиология и сосудистая хирургия. – 2010 г. – том 16, №4. – С. 116–122.
10. *Покровский А. В., Белоярцев Д. Ф., Адырхаев З. А.* Клинические проявления и диагностика патологической деформации внутренней сонной артерии // Ангиология и сосудистая хирургия. – 2011 г. (статья принята в печать).

11. Сокуренко Г. Ю., Крыжановский Д. В., Седов В. М. и др. Диагностика и хирургическое лечение патологической извитости сонных и позвоночных артерий. // Вестник хирургии. – 2002. – Т. 161. – № 3. – С. 16-20.
12. Стародубцев В. Б., Карпенко А. А., Альсов С. А. и др. Хирургическое лечение патологической извитости внутренней сонной артерии у пациентов с сосудисто-мозговой недостаточностью // Патология кровообращения и кардиохирургия. – 2009. – №1. – С. 58–61.
13. Терновой С. К., Синицин В. Е. Спиральная и электроннолучевая ангиография. – М.: ВИДАР, 1998. – С. 50.
14. Сосудистая хирургия по Хаймовичу/ Под ред. Э. Ашера; перевод 5-го английского издания под. ред. А. В. Покровского. – М.: Бинном. Лаборатория знаний, 2010. - Т. 1. – 644с.
15. Хорев Н. Г. Патологическая извитость внутренней сонной артерии и ее хирургическое лечение // дис. ... докт. мед. наук. – Барнаул, 2000.
16. Хорев Н. Г., Беллер А. В., Шойхет Я. Н., Куликов В. П. Хирургическое лечение патологической извитости внутренней сонной артерии у детей. Барнаул: Азбука, 2004 – С. 147.
17. Back M., Rogers A. et al. Magnetic resonance angiography minimizes need for arteriography after inadequate carotid duplex ultrasound scanning // J. Vas. Surg. – 2003. – V. 38. – p. 422–431.
18. Ballotta E., Abbruzzese E., Thiene G. et al. The elongation of the internal carotid artery: early and long-term results of patients having surgery compared with unoperated controls // Ann. Vasc. Surg. – 1997. – V. 11. – N. 2. – p. 120–128.
19. Ballotta E., Thiene G., Baracchini C. et al. Surgical vs medical treatment for isolated internal carotid artery elongation with coiling or kinking in symptomatic patients: A prospective randomized clinical study // J. Vasc. Surg. – 2005. – V. 42. – N. 5. – p. 838-846.
20. Barker P. B., Cillard S. H., van Zijl P. et al. Acute stroke: evaluation with serial proton MR spectroscopic imaging // Radiology. – 1994. – V. 192. – N. 3. – p. 723–728.
21. Carcoforo P., Rocca T., Navarra G. et al. Morphologic anomalies of the extracranial internal carotid artery. Our experience // Minerva Cardioangiol. – 1997. – V. 45. – N. 1-2. – p. 37–41.
22. Denis J. Gradinscak, Noel Young, Yvette Jones, Dianne O'Neil, Dounghkamol Sindhusake. Risks of Outpatient Angiography and Interventional Procedures: A Prospective Study // Am. J. Roentgenol. – 2004. – V. 183. – p. 377–381.
23. George T. Vascular Diagnostics // Pacific Vascular Inc., 1999.
24. Ghilardi G., De Monti M., Longhi F. et al. Prevalence of carotid kinking in a resident population. Partial results of the OPI (Objective Prevention of Ictus) Minerva Cardioangiol. – 1993. – V. 41. – N. 4. – p. 129–132.
25. Grego F., Lepidi S., Cognolato D. et al. Rationale of the surgical treatment of carotid kinking // J. Cardiovasc. Surg. – 2003. – V. 44. – N. 1. – p. 79–85.
26. Illuminati G., Calio F. G., Papaspyropoulos V. et al. Revascularization of the Internal carotid artery for isolated, stenotic, and symptomatic kinking // Arch. Surg. – 2003. – V. 138. – p. 192–197.
27. Illuminati G., Ricco J. B., Calilli F. G. et al. Results in a consecutive series of 83 surgical corrections of symptomatic stenotic kinking of the internal carotid artery // Surgery. – 2008. – V. 143. – N. 1. – p. 134–139.

28. *Koskas F., Kieffer E., Kieffer A., Bahnini A.* Loops and folds of the carotid and vertebral arteries: indications for surgery // *J. Mal. Vasc.* – 1994. – V. 19. – Suppl. A. – p. 51–54.
29. *Ktenidis K., Heye K.* Kinks and coils of the Internal carotid artery – new aspects // *Cardiovasc. Surg.* – 1997. – V. 5. – Suppl. 2. – p. 14.
30. *La Barbera G., La Marca G., Martino A.* et al. Kinking, coiling, and tortuosity of extracranial internal carotid artery: is it the effect of a metaplasia? // *Surg. Radiol. Anat.* – 2006. – V. 28. – N. 6. – p. 573–580.
31. *Lima R. P., Shapiroa M., Wang E. Y.* et al. 3D Time-Resolved MR Angiography (MRA) of the Carotid Arteries with Time-Resolved Imaging with Stochastic Trajectories: Comparison with 3D Contrast-Enhanced Bolus-Chase MRA and 3D Time-Of-Flight MRA // *Am. J. Roentgenol.* – 2008. – V. 29. – p. 1847–1854.
32. *Mascoli F., Mari C., Liboni A.* et al. The elongation of the internal carotid artery. Diagnosis and surgical treatment // *J. Cardiovasc. Surg.* – 1987. – V. 28. – N. 1. – p. 9–11.
33. *Pancera P., Ribul M., De Marchi S.* et al. Prevalence of morphological alteration in cervical vessels: a color duplex ultrasound. study in a series of 3300 subjects // *Int. Angiol.* – 1998. – V. 17. – N. 1. – p. 22–27.
34. *Pellegrino L., Prencipe G., Ferrara V.* et al. Bilateral and monolateral dolichoarteriopathies (kinking, coiling, tortuosity) of the carotid arteries and atherosclerotic disease. An ultrasonographic study // *Minerva Cardioangiol.* – 2002. – V. 50. – p. 15–20.
35. *Quattlebaum J. K. Jr., Wade J. S., Whiddon C. M.* Stroke associated with elongation and kinking of the carotid artery: long term follow-up // *Ann. Surg.* – 1973. – V. 177. – p. 572–579.
36. *Schenk P., Temmel A., Trattnig S., Kaingerger F.* Current aspect in diagnostic and therapy of carotid artery kinking // *Hals-Nasen-Ohrenheilkunde, Kopf- und Hals-Chirurgie.* – 1996. – V. 44. – p. 178–185.
37. *Togay-Isikay C., Kim J., Betterman K.* et al. Carotid artery tortuosity, kinking, coiling: stroke risk factor, marker, or curiosity? // *Acta neurol. belg.* – 2005. – V. 105. – p. 68–72.
38. *Van Damme H., Gillain D., Desiron Q.* et al. Kinking of the internal carotid artery: clinical significance and surgical treatment // *Acta. Chir. Belg.* – 1996. – V. 96. – p. 15–22.

4. ПРОКСИМАЛЬНЫЕ ПОРАЖЕНИЯ ВЕТВЕЙ ДУГИ АОРТЫ: ДИАГНОСТИКА И ТАКТИКА ХИРУРГИЧЕСКОГО ЛЕЧЕНИЯ

Под проксимальными поражениями ветвей дуги аорты понимаются окклюзионно-стенотические изменения плече-головного ствола подключичных и общих сонных артерий, способные приводить к ишемии головного мозга и верхних конечностей вследствие нарушения притока крови или эмболизации [1–3]. Большинство изменений носят атеросклеротический характер, но необходимо принимать во внимание, что они могут быть вызваны аортоартеритом [3–5]. Наиболее эффективным и безопасным способом хирургического лечения считается экстраторакальные внеанатомические операции [1, 3]. Прямые трансстернальные реконструкции обычно выполняются при множественном распространенном поражении артерий, невозможности экстраторакальных операций и эндоваскулярных вмешательств, а также при наличии показаний к коррекции кардиальной патологии [1–3]. Эндоваскулярные вмешательства сопровождаются хорошими ближайшими и отдаленными результатами. Возможность их применения должна рассматриваться у каждого больного с проксимальным поражением ветвей дуги аорты [3, 4, 7].

4.1. Поражения брахиоцефального ствола

Поражения брахиоцефального ствола (БЦС) встречаются нечасто – 0,5–2,0% от общего числа сосудистых поражений. До эры эндоваскулярной хирургии открытые реконструкции являлись единственным методом лечения стеноокклюзирующих поражений БЦС, однако их доля в числе всех «супра-аортальных» операций была невелика и составляла 1,7% [8]. Летальность при трансторакальных вмешательствах составляет от 3 до 16%, при экстраторакальных вмешательствах – меньше: 0–10%, но частота осложнений больше (15–25%) [9–13]. Баллонная ангиопластика (БАП) и стентирование стало методом выбора при лечении стеноокклюзирующих поражений ветвей дуги аорты вследствие заметно меньшей частоты осложнений и летальности по сравнению с «открытыми» вмешательствами [16]. Кроме исследования А. Motarjeme

(1996 г.) существует еще два исследования, касающихся вмешательства только на брахиоцефальном стволе: E. S. Van Hat-tum и соавт. (2007 г.) показали, что частота малых неврологических осложнений – ТИА составила 4%; по данным K. Nuttl (2002 г.), помимо ТИА в 6% случаев, в 2% при эндоваскулярных вмешательствах на БЦС наблюдались окципитальные инфаркты. Первичный технический успех вмешательства составил соответственно 83,3 и 96,4%. В отличие от других локализаций поражений ветвей дуги аорты, стенозы БЦС возникают с одинаковой частотой как у мужчин, так и у женщин, чаще в возрасте старше 60 лет [19–21]. По данным T. M. Paukovits (2010 г.), первичный технический успех при БАП и стентировании (63,6%) брахиоцефального ствола по поводу гемодинамически значимых стенозов (более 60%) составил 93,5% (72 из 77). При этом не было смертей и больших неврологических осложнений, в 2 случаях (2,6%) наблюдались ТИА, в 4 (5,2%) – местные осложнения: кровотечения в области пункции (все вмешательства были произведены через трансфеморальный доступ). В отдаленном периоде (средний период наблюдений 42,3 мес) не наблюдалось больших (инсульт) и малых (ТИА) неврологических осложнений. Кумулятивный уровень первичной проходимости составил через 12 мес 100%, через 24 – $98 \pm 1,6\%$, а через 96 мес – $69,9 \pm 7,7\%$, при этом не было различий в проходимости в группах с БАП и стентированием.

Показания к вмешательствам при стеноокклюзирующих поражениях БЦС не определены. Нет данных о естественном течении заболевания среди больных с такими поражениями. Нет рандомизированных исследований лечения поражений БЦС. Имеющиеся в литературе данные основаны на исследованиях, включающих небольшое число больных. Показания к проведению эндоваскулярного вмешательства в этих работах различны: наличие неврологических симптомов (частота 5–90%), перемежающаяся хромота верхней конечности или дигитальная эмболизация, асимптомные многососудистые поражения с наличием или без подключичного steal-синдрома [8, 16, 23–26]. Во всех работах нет информации об использовании во время эндоваскулярных вмешательств на БЦС нейропротективных устройств [27, 29–35, 68].

4.2. Проксимальные поражения общей сонной артерии

Хирургическое лечение поражений ОСА имеет хорошие отдаленные результаты, однако до сих пор при трансторакальных вмешательствах сопровождается высокой летальностью, достигающей, по некоторым данным, 16% [36]. Применение экстраторакального доступа снижает ее до 4,3% [37]. Введение в практику эндоваскулярных методов значительно снизило число хирургических вмешательств: последние стали проводить только в случае многососудистого поражения и при окклюзиях. Кроме этого показанием к открытой операции стали редкие случаи неудачи эндоваскулярных вмешательств. В литературе очень мало работ, посвященных результатам эндоваскулярных вмешательств на ОСА при проксимальных поражениях. По данным Т. М. Paukovits (2008 г.), первичный технический успех при БАП и стентировании ОСА составил 70,5% (46 пациентов были оперированы по поводу более 70% симптомного стеноза, 101 – по поводу более 85% асимптомного стеноза). Летальных исходов не наблюдалось, частота перипроцедурных (до 48 ч) больших неврологических осложнений составила: инсульта – 2%, ТИА – 2,6%. Кумулятивная первичная проходимость через 1 год составила $97,9 \pm 2,1\%$, через 4 года – $82,0 \pm 7,0\%$, через 7 лет – $88,0 \pm 11\%$. Не было различий в отдаленных результатах между группами с БАП и стентированием [38]. По данным другого исследования (42 наблюдения), перипроцедурные неврологические осложнения наблюдались в 4,7% случаев (2 малых инсульта), 30-дневная летальность составила 7,1% [23].

Альтернативным методом лечения проксимальных поражений ОСА является гибридная операция – КЭА с одновременной ретроградной эндоваскулярной коррекцией стеноза ОСА. Сообщений о таком методе относительно много [15, 16, 24, 29, 40–45], однако анализ в этих работах основан на небольшом числе наблюдений (от 6 до 23). Особое место занимает работа J. P. Favre и соавт. (2004 г.) – 67 оперированных больных.

При стентировании в области каротидной бифуркации рутинным является назначение двойной антиагрегантной терапии, в то же время при вмешательствах на проксимальном сегменте ОСА двойная антиагрегантная терапия во многих

исследованиях не проводилась. Тем не менее очевидно, что использование двойной антиагрегантной терапии и методов профилактики интраоперационной эмболии (когда это технически возможно) уменьшает частоту неврологических осложнений во время эндоваскулярных вмешательств по поводу поражения проксимальных отделов ОСА.

Принципиальным преимуществом стентирования в отличие от БАП являются лучшие непосредственные результаты, что связано с меньшей интенсивностью эмболизации, небольшой частотой развития остаточных стенозов и диссекции интимы. Между тем нет достоверных данных, свидетельствующих о преимуществах стентирования по сравнению с ангиопластикой при лечении проксимальных стенозов ОСА. Тем не менее с учетом вышеизложенного в настоящее время при эндоваскулярном лечении стенозов ОСА целесообразно производить стентирование. По данным Т. М. Paukovits (2008 г.), частота рестенозов за 12 мес после вмешательства составила 5,5%, и в течение 24 мес после первичной операции в 3% случаев проводили повторные вмешательства по поводу рестеноза, при этом установка стента не влияла значительно на частоту рестенозов.

4.3. Поражения первого сегмента подключичной артерии

Симптомный стеноз проксимального сегмента подключичной артерии намного более редкое патологическое состояние, чем стеноз ВСА. Так, по данным А. V. Sterpetti и соавт. (1989 г.), реваскуляризирующие операции по поводу стенозов подключичной артерии составляют лишь 4,6% по сравнению с количеством КЭА [47]. До настоящего времени в литературе нет данных о наличии проспективных рандомизированных исследований, в которых сравнивалась бы эффективность и отдаленные результаты разных методов лечения проксимальных поражений подключичной артерии, и не решен вопрос об оптимальном лечении таких поражений.

Первоначально симптомные поражения подключичной артерии, сопровождаемые вертебробазилярной недостаточностью (ВБН) и/или ишемией верхней конечности, лечили путем «открытых» реконструктивных вмешательств. Однако

трансторакальные вмешательства сопровождались высокой частотой осложнений и летальности [48]. В связи с этим были разработаны и получили широкое распространение экстра-торакальные операции – подключично-сонная транспозиция (ПСТ), сонно-подключичное шунтирование (СПШ) [1]. По данным литературы, подключично-сонная транспозиция (ПСТ), описанная J. C. Parrot (1964 г.), наиболее оптимальная операция с отдаленной проходимостью 90–100% [49–52].

В настоящее время операция ПСТ приобрела новое значение в лечении больных с аневризмами проксимального отдела нисходящей грудной аорты, как дополнительное вмешательство для реваскуляризации подключичной артерии при эндопротезировании аорты: использование «зоны» аорты в области устья подключичной артерии позволяет создать адекватную проксимальную площадку для фиксации эндопротеза [29, 54]. Тем не менее из-за анатомических особенностей залегания подключичной артерии все реконструктивные операции по поводу проксимальных поражений последней являются тяжелыми и технически сложными [55]. В связи с этим все более популярными в лечении стенооокклюзирующих поражений проксимального сегмента подключичной артерии становятся эндоваскулярные методы (транслуминальная баллонная ангиопластика (ТЛБАП) со стентированием или без), впервые описанные в 1980 г. [56].

Несмотря на 30-летний опыт эндоваскулярных вмешательств при поражениях ПКА до настоящего времени нет исследований, доказывающих преимущество стентирования перед БАП [24, 57]. Нет также проспективных рандомизированных исследований, касающихся различных аспектов лечения проксимальных поражений ПКА и отдаленных результатов эндоваскулярного лечения. В 1989 г. С. Farina и соавт. опубликовали работу, в которой проводилось сравнение результатов БАП без стентирования с СПШ. Через три года проходимость после БАП составила 54% (21 наблюдение), после СПШ – 87% (15 наблюдений). Практически аналогичные результаты были получены в современном исследовании А. F. AbuRahma и соавт. (2007 г.). По данным литературы, проходимость после «открытых» реконструкций по поводу поражений проксимального сегмента подключичной артерии составляют от 80 до 100%

[50–52]. Следует также отметить, что результаты СПШ уступают результатам ПСТ [50], а проксимальные поражения правой подключичной артерии (ПКА) чаще лечат «открытым» способом, что связано с большей частотой неврологических осложнений при эндоваскулярных вмешательствах на правой ПКА [60]. По данным систематического обзора С. Сина и соавт. (2002 г.), отдаленная первичная проходимость после ПСТ выше, чем после СПШ (98 против 84%, $p < 0,0001$).

По данным К. Linni и соавт. (2008 г.), сравнивших результаты ПСТ (34 больных) с результатами стентирования проксимального сегмента ПКА (40 больных, из которых 62,5% с окклюзиями ПКА), пятилетняя проходимость успешной операции стентирования ПКА составила 95%. В 12 случаях (30%) не удалось произвести реканализацию окклюзии, и больным была произведена операция ПСТ, в двух случаях наблюдали тромбоз стента в течение первого месяца после эндоваскулярного вмешательства. За время наблюдения (52,6 мес) не наблюдалось нарушения проходимости после ПСТ. Авторы делают вывод, что при наличии стеноза ПКА следует отдавать предпочтение эндоваскулярному лечению, при окклюзиях производить «открытую» реконструкцию – операцию ПСТ. По данным других исследований, первичная проходимость после БАП стенозов ПКА составляет от 80 до 100%, в то время как БАП при окклюзиях – 20–50% [63, 64]. С введением в практику стентирования ПКА [24] проходимость после реваскуляризации проксимальных окклюзий ПКА возросла до 70–100% [27]. В исследовании J. P. De Vries и соавт. (2005 г.) пятилетняя первичная проходимость после БАП со стентированием или без него составила 89%. По предварительным данным мультицентрового исследования, продолжающегося и в настоящее время в Японии, пятилетняя проходимость после стентирования проксимального сегмента ПКА у 320 больных с симптомными поражениями составила 99% [67].

Стентирование ПКА необходимо в случаях эндоваскулярного лечения окклюзий ПКА, диссекций, выраженных резидуальных стенозов после БАП. Однако некоторые авторы рекомендуют первичное стентирование во всех случаях для достижения лучшей проходимости и снижения количества повторных вмешательств [26, 27].

В настоящее время для уменьшения частоты окклюзий после стентирования подключичной артерии рекомендуется двухкомпонентная антиагрегантная терапия [28]. Однако для выработки оптимальной антитромботической терапии после эндоваскулярных вмешательств на подключичной артерии необходимо проведение рандомизированных исследований.

Рекомендации по тактике лечения
проксимальных поражений БЦА*

1. Хирургическое лечение (открытое или эндоваскулярное) при гемодинамически значимых проксимальных поражениях ветвей дуги аорты при атеросклерозе (брахиоцефальный ствол, общие сонные и первые сегменты подключичных артерий) показано при всех стадиях сосудистой мозговой недостаточности, а также при наличии признаков артериальной недостаточности верхней конечности, в том числе вследствие дигитальной эмболизации.
2. Диагностический алгоритм при проксимальных поражениях ветвей дуги аорты должен включать в обязательном порядке ЦДС и один из видов ангиографии (МСКТАГ, МРА, рентгеноконтрастную ангиографию). Предпочтение следует отдавать рентгеноконтрастной ангиографии.
3. При стенозирующих проксимальных поражениях ветвей дуги аорты методом выбора следует считать эндоваскулярное лечение, при окклюзиях указанной локализации эндоваскулярное лечение противопоказано, а методом выбора следует считать открытые операции.
4. При окклюзиях брахиоцефального ствола или множественных проксимальных поражениях ветвей дуги аорты (два и более вовлеченных сосуда: ствол + левая общая сонная артерия, или ствол + левая подключичная артерия, или левые сонная и подключичная артерии, или все три ветви дуги аорты) показана интраторакальная реконструкция.

* Все рекомендации соответствуют уровню доказательности С.

5. При окклюзиях первого сегмента подключичной артерии равноценными операциями выбора следует считать экстраторакальные вмешательства (ПСТ и СПШ).
6. При проксимальных стенозах (проксимальная 1/3) общей сонной артерии показано эндоваскулярное вмешательство, при более протяженных стенозах и окклюзиях общей сонной артерии операцией выбора является подключично-сонное шунтирование.

ЛИТЕРАТУРА

1. *Dattilo J. B, Cambria R. P.* Complications of repair of the supra – aortic trunks and the vertebral arteries.: in Towne J. B., Hollier L. H. (eds) Complications in vascular surgery. New York, Marcel Dekken, 2005, pp. 457-466.
2. *Berguer R.* Occlusive disease of the branches of the aortic arch.: in Hobson R. W. et al. (eds). Vascular surgery: principles and practice. New York – Basel, Marcel Dekken, 2004, pp. 765-771.
3. *Rhodes J. M., Cherry K. J.* Aortic arch branch disease.: in Hallett J. W. Jr. et al. (eds). Vascular and endovascular surgery Edinburg, Mosby, 2004, pp. 491-503.
4. *Haimovici's Vascular Surgery* Eds. by E Asher. Malden, Blackwell, 2004.
5. *Покровский А. В., Зотиков А. Е.* Неспецифический аортоартериит: в книге «Клиническая ангиология» под редакцией А. В. Покровского. Москва, «Медицина», 2004, Т. 1, с. 697-733.
6. *White R. A., Hollier L. H.* Vascular Surgery. Basic science and clinical correlation New York, Blackwell Futura, 2005.
7. *Mommertz G. et al.* Subclavian artery stenosis: endovascular or open repair.: in Branchereau A., Jacobs M. Open surgery versus endovascular surgery. Paris, Consultans Ltd, 2007, pp. 79-91.
8. *Wylie E.J, Effeney D.J.* Surgery of the aortic arch branches and vertebral arteries. Surg Clin North Am 1979; 59:660-80.
9. *Dorros G, Lewin RF, Jamnadas P, Mathiak LM.* Peripheral transluminal angioplasty of the subclavian and innominate arteries utilizing the brachial approach: acute outcome and follow-up. Catheter Cardiovasc Diagn 1990;19:71-6.
10. *Melliere D, Becquemin J-P, Benyahia NE et al.* Atherosclerotic disease of the innominate artery: current management and results. J Cardiovasc Surg 1992; 33:319-23.
11. *Cherry KJ, McCullough JL, Hallett JW et al.* Technical principles of direct innominate artery revascularization: a comparison of endarterectomy and bypass grafts. J Vasc Surg 1989;9:718-24.
12. *Brewster DC, Moncure AC, Darling RC et al.* Innominate artery lesions: problems encountered and lessons learned. J Vasc Surg 1985;2:99-112.
13. *Herring M.* The subclavian steal syndrome: a review. Am Surg 1977;43:220-8.
14. *Insall RL, Lambert D, Chamberlain J et al.* Percutaneous transluminal angioplasty of the innominate, subclavian and axillary arteries. Eur J Vasc Surg 1990;4:591-5.

15. *Sullivan TM, Gray BH, Bacharach JM et al.* Angioplasty and primary stenting of the subclavian, innominate, and common carotid arteries in 83 patients. *J Vasc Surg* 1998;28:1059-65.
16. *Motarjeme A.* Percutaneous transluminal angioplasty of supraaortic vessels. *J Endovasc Surg* 1996;3:171-81.
17. *Van Hattum ES, de Vries J-P, Lalezari F et al.* Angioplasty with or without stent placement in the brachiocephalic artery: feasible and durable? A retrospective cohort study. *J Vasc Interv Radiol* 2007;18:1088-93.
18. *Huttl K, Nemes B, Simonffy A et al.* Angioplasty of the innominate artery in 89 patients: experience over 19 years. *Cardiovasc Intervent Radiol* 2002;25:109e14.
19. *Patterson JR, Grabois M.* Locked-in syndrome: a review of 139 cases. *Stroke* 1986;17:758-64.
20. *Bockenheimer ST, Reinhuber F, Mohs C.* Intraarterielle thrombolyse hirnvorgender gefase. *Radiologe* 1991;31:210-5.
21. *Thompson JR, Simmons CR, Hasso AN, Hinshaw Jr DB.* Occlusion of the intradural vertebralis artery. *Neuroradiology* 1978;4: 219-29.
22. *Paukovits TM, Lukacs L, Borcz V et al.* Percutaneous Endovascular Treatment of Innominate Artery Lesions: A Single-centre Experience on 77 Lesions. *Eur J Vasc Endovasc Surg.* 2010 Jul; 40(1):35-43.
23. *Henry M, Amor M, Henry I et al.* Percutaneous transluminal angioplasty of the subclavian arteries. *J Endovasc Surg* 1999;6:33-41.
24. *Queral LA, Criado FJ.* The treatment of focal aortic branch lesions with palmaz stents. *J Vasc Surg* 1996;23:368e75.
25. *Vitek JJ, Keller FS, Dwall ER et al.* Brachiocephalic artery dilatation by percutaneous transluminal angioplasty. *Radiology* 1986;158:779-85.
26. *Lyon RD, Shonnard KM, McCarter DL et al.* Supra-aortic arterial stenoses: management with palmaz-balloon expandable intraluminal stents. *J Vasc Interv Radiol* 1996;7:825-35.
27. *Rodriguez-Lopez JA, Werner A, Martinez R et al.* Stenting for atherosclerotic occlusive disease of the subclavian artery. *Ann Vasc Surg* 2006;13:254-60.
28. *Muller-Hulsbeck S, Both M, Charalambous N et al.* Endovascular treatment of atherosclerotic arterial stenoses and occlusions of the supraaortic arteries: mid-term results from a single center analysis. *Rontgenpraxis* 2007;56: 119-28.
29. *Peterson B, Resnick S, Morasch M et al.* Aortic arch vessel stenting: A single-center experience using cerebral protection. *Arch Surg* 2006;141:560e3. Discussion 563-564.
30. *Przewlocki T, Kablak-Ziembicka A, Pieniazek P et al.* Determinants of immediate and long-term results of subclavian and innominate artery angioplasty. *Catheter Cardiovasc Interv* 2006; 67:519-26.
31. *Nagata S, Kazekawa K, Matsubara S, Sugata S.* Percutaneous reconstruction of the innominate bifurcation using the retrograde 'kissing stents' technique. *Neuroradiology* 2006;48: 537-40.
32. *González A, Gil-Peralta A, González-Marcos J, Mayol A.* Angioplasty and stenting for total symptomatic atherosclerotic occlusion of the subclavian or innominate arteries. *Cerebrovasc Dis* 2002;13:107-13.
33. *Korner M, Baumgartner I, Do D et al.* Pta of the subclavian and innominate arteries: long-term results. *Vasa* 1999;28:117-22.
34. *Motarjeme A, Gordon G.* Percutaneous transluminal angioplasty of the brachiocephalic vessels: guidelines for therapy. *Int Angiol* 1993;12:260-9.

35. *Selby JJ, Matsumoto A, Tegtmeier C et al.* Balloon angioplasty above the aortic arch: immediate and long-term results. *AJR Am J Roentgenol* 1993; 160:631-5.
36. *Berquer R, Morasch MD, Kline RA.* Transthoracic repair of innominate and common carotid artery disease: immediate and long-term outcome for 100 consecutive surgical reconstructions. *J Vasc Surg* 1998;27: 34-41.
37. *Berquer R, Morasch MD, Kline RA et al.* Cervical reconstruction of the supra-aortic trunks: a 16-year experience. *J Vasc Surg* 1999;29:239-48.
38. *Paukovits TM, Ha3sz J, Moln3r A et al.* Transfemoral endovascular treatment of proximal common carotid artery lesions: a single-center experience on 153 lesions. *J Vasc Surg.* 2008 Jul;48(1):80-7.
39. *Chio FL Jr, Liu MW, Khan MA.* Effectiveness of elective stenting of common carotid artery lesions in preventing stroke. *Am J Cardiol* 2003; 92:1135-7.
40. *Payne DA, Hayes PD, Bolia A et al.* Cerebral protection during open retrograde angioplasty/stenting of common carotid and innominate artery stenoses. *Br J Surg* 2006;93: 187-90.
41. *Allie DE, Hebert CJ, Lirtzman MD et al.* Intraoperative innominate and common carotid intervention combined with carotid endarterectomy: a "true" endovascular surgical approach. *J Endovasc Ther* 2004; 11:258-62.
42. *Grego F, Frigatti P, Lepidi S et al.* Synchronous carotid endarterectomy and retrograde endovascular treatment of brachiocephalic or common carotid artery stenosis. *Eur J Vasc Endovasc Surg* 2003;26:392-5.
43. *Macierewicz J, Armon MP, Cleveland TJ et al.* Carotid endarterectomy combined with proximal stenting for multilevel disease. *Eur J Vasc Endovasc Surg* 2000;20:572-5.
44. *Arko FR, Buckley CJ, Lee SD et al.* Combined carotid endarterectomy with transluminal angioplasty and primary stenting of the supra-aortic vessels. *J Cardiovasc Surg* 2000;41:737-42.
45. *Levien LJ, Benn CA, Veller MG, Fritz VU.* Retrograde balloon angioplasty of brachiocephalic or common carotid artery stenoses at the time of carotid endarterectomy. *Eur J Vasc Endovasc Surg* 1998;15:521-7.
46. *Favre J. -P et al.* Carotid endarterectomy associated with PTA of this supra – aortic arteries.: in Branchereau A., Jacobs M. Hybrid vascular procedures, Oxford, Blackwell Futura, 2004, pp. 35-45.
47. *Sterpetti AV, Schultz RD, Farina C, Feldhaus RJ.* Subclavian artery revascularization: a comparison between carotidsubclavian artery bypass and subclavian-carotid transposition. *Surgery* 1989;106:624-631.
48. *Crawford ES, De Bakey ME, Morris GC, Howell JF.* Surgical treatment of occlusion of the innominate, common carotid, and subclavian arteries: a 10 year experience. *Surgery* 1969;65:17-31.
49. *Parrott JC.* The subclavian steal syndrome. *Arch Surg* 1964;88:661-665.
50. *Kretschmer G, Teleky B, Marosi L, et al.* Obliterations of the proximal subclavian artery: to bypass or to anastomose? *J Cardiol Surg* 1991;32: 334-339.
51. *Sandmann W, Kniemeyer HW, Jaeschock R, et al.* The role of subclavian-carotid transposition in surgery for supraaortic occlusive disease. *J Vasc Surg* 1987; 5:53-58.
52. *Schardey HM, Meyer G, Rau HG, et al.* Subclavian-carotid transposition: an analysis of a clinical series and a review of the literature. *Eur J Vasc Endovasc Surg* 1996;12:431-436.

53. *Peterson BG, Eskandari MK, Gleason TG, Morasch MD.* Utility of left subclavian artery revascularization in association with endoluminal repair of acute and chronic thoracic aortic pathology. *J Vasc Surg* 2006;43:433-439.
54. *Czerny M, Zimpfer D, Rodler S, et al.* Endovascular stentgraft placement of aneurysms involving the descending aorta originating from chronic type B dissections. *Ann Thorac Surg* 2007;83:1635-1639.
55. *Domenig C, Linni K, Mader N et al.* Subclavian to carotid artery transposition: medial versus lateral approach. *Eur J Vasc Endovasc Surg* 2008;35:551-557.
56. *Bachman DM, Kim RM.* Transluminal dilatation for subclavian steal syndrome. *AJR Am J Roentgenol* 1980;135:995-996.
57. *Schillinger M, Haumer M, Schillinger S, et al.* Risk stratification for subclavian artery angioplasty: is there an increased rate of restenosis after stent implantation? *J Endovasc Ther* 2001;8:550-557.
58. *Farina C, Mingoli A, Schultz RD, et al.* Percutaneous transluminal angioplasty versus surgery for subclavian artery occlusive disease. *Am J Surg* 1989;158:511-514.
59. *Schardey HM, Meyer G, Rau HG, et al.* Subclavian-carotid transposition: an analysis of a clinical series and a review of the literature. *Eur J Vasc Endovasc Surg* 1996;12:431-436.
60. *AbuRahma AF, Bates MC, Stone PA, et al.* Angioplasty and stenting versus carotid-subclavian bypass for the treatment of isolated subclavian artery disease. *J Endovasc Ther* 2007;14:698-704.
61. *Cina C, Safar H, Lagana A, et al.* Subclavian carotid transposition and bypass grafting: consecutive cohort study and systematic review. *J Vasc Surg* 2002;35:422-429.
62. *Linni K, Ugurluoglu A, Mader N et al.* Endovascular management versus surgery for proximal subclavian artery lesions. *Ann Vasc Surg.* 2008 Nov; 22(6):769-75. Epub 2008 Sep 21.
63. *Motarjeme A, Keifer JW, Zuska AJ, Nabani P.* Percutaneous transluminal angioplasty for treatment of subclavian steal. *Radiology* 1985;155:611-613.
64. *Selby JB, Matsumoto AH, Tegtmeier CJ, et al.* Balloon angioplasty above the aortic arch: intermediate and long term results. *AJR Am J Roentgenol* 1993;160: 631-635.
65. *Rodriguez-Lopez JA, Werner A, Martinez R, et al.* Stenting for atherosclerotic occlusive disease of the subclavian artery. *Ann Vasc Surg* 1999;13:254-260.
66. *De Vries JP, Jager LC, Van den Berg JC, et al.* Durability of percutaneous transluminal angioplasty for obstructive lesions of proximal subclavian artery: long-term results. *J Vasc Surg* 2005;41:19-23.
67. *Nakamura S, Kanno K, Kurita N, et al.* Long-term durability of endoluminal stenting for obstructive lesions of the subclavian artery: multicenter registry in Japan. *Jpn J Cardiovasc Cathet Ther* 2006;6:82.
68. *Muller-Hulsbeck S.* Subclavian and vertebral arterial interventions. *Semin Intervent Radiol* 2007;24:258-267.
69. *О. А. Ковалевская, Д. Ф. Белоярцев.* Значение цветного дуплексного сканирования в оценке отдаленных результатов после проксимальных реконструкций ветвей дуги аорты. *Ангиология и сосудистая хирургия.* 1999 том 5 №1
70. *А. В. Покровский, Д. Ф. Белоярцев.* Отдаленные результаты интра-торакальных реконструкций при атеросклеротических поражениях безымянной артерии. *Ангиология и сосудистая хирургия.* 2001 • ТОМ 7 • №3

71. А. В. Покровский, Д. Ф. Белоярцев. Отдаленные результаты операций подключично-сонной транспозиции. *Ангиология и сосудистая хирургия*. 2002 • ТОМ 8 • №2
72. А. В. Покровский, Д. Ф. Белоярцев. Отдаленные результаты операций подключения сонного шунтирования при атеросклеротических проксимальных поражениях общей сонной артерии. *Ангиология и сосудистая хирургия*. 2002 • ТОМ 8 • №3
73. П. О. Казанчян, В. А. Попов, Ю. А. Стеняев и др. Отдаленные результаты хирургического лечения больных с окклюзией I сегмента подключичных артерий. *Ангиология и сосудистая хирургия*. 2002 • ТОМ 8 • №4
74. А. В. Покровский, Д. Ф. Белоярцев. Сравнительное изучение отдаленных результатов открытых операций и эндоваскулярных вмешательств при атеросклеротических стенозах брахиоцефального ствола. *Ангиология и сосудистая хирургия*. 2004 • ТОМ 10 • №4
75. Лоенко В. Б., Смяловский В. Э., Дударев В. Е. и др. Отдаленные результаты хирургического лечения атеросклеротических поражений брахиоцефального ствола. *Ангиология и сосудистая хирургия*. 2009 ТОМ 15 №4.
76. Серажитдинов А. Ш., Владимирский В. В., Лифенцов В. И. Особенности хирургической тактики при одномоментной реконструкции сонной и подключичной артерий. *Ангиология и сосудистая хирургия*. 2010 • ТОМ 16 • №3
77. Вачёв А. Н., Фролова Е. В. Выбор доступа к первому сегменту подключичной артерии у больных с ИБС // *Кардиология и серд.-сосуд. хир.* – Т. 1, № 1. – С. 62–64.

5. ХИРУРГИЧЕСКОЕ ЛЕЧЕНИЕ ПРИ ПОРАЖЕНИЯХ ПОЗВОНОЧНЫХ АРТЕРИЙ

Стенотическое поражение позвоночных артерий в клинической практике встречается реже в сравнении со стенотическим поражением сонных артерий. Патофизиология заболеваний позвоночных артерий изучена гораздо в меньшей степени, чем сонных артерий. Тем не менее, как и при атеросклеротическом поражении сонных артерий, наличие заболевания позвоночных указывает на повышенный риск таких кардиоваскулярных событий, как инфаркт миокарда, заболевания периферических артерий и на повышенный риск смерти от сосудистых заболеваний.

5.1. Анатомия артерий вертебробазиллярного бассейна

Как правило, обе позвоночные артерии разделяют на четыре сегмента (V_I-V_{IV}), первые три из которых располагаются экстракраниально. Первый сегмент (V_I) начинается несколько выше устья, сзади, между длинной мышцей шеи и передней лестничной мышцей, продолжаясь до отверстия поперечного отростка V_I шейного позвонка. Второй сегмент V_{II} позвоночной артерии берет начало от самой нижней точки поперечного отверстия и заканчивается у выхода на уровне II шейного позвонка. Таким образом, данные сегменты левой и правой позвоночных артерий имеют межкостный ход, что может вызывать возможность экстравазальной компрессии V_{II} сегмента артерии экзостозами. Небольшие ветви V_{II} сегмента участвуют в кровоснабжении мышц и позвонков и, что особенно важно, анастомозируют со спинальными артериями. Третий сегмент (V_{III}) позвоночной артерии начинается в точке выхода из отверстия поперечного отростка II шейного позвонка и пересекает проксимально и медиальнее заднюю дугу C_1 и затем входит в большое затылочное отверстие. Как правило, ветви V_{III} анастомозируют с ветвями затылочной артерии на уровне I-II шейных позвонков. Четвертый (V_{IV}) сегмент каждой позвоночной артерии начинается с момента вхождения в твердую мозговую оболочку до слияния в базилярную артерию. Крупными ветвями V_{IV} являются передняя и задняя спинно-мозговые артерии,

задняя менингеальная артерия, небольшие латеральные и медиальные мозговые ветви, задняя нижняя мозжечковая артерия.

Анатомические варианты строения позвоночных артерий обладают большим разнообразием в сравнении с анатомией сонных артерий. Позвоночные артерии берут начало от подключичной артерии. При этом в 5% случаях левая позвоночная артерия начинается от дуги аорты. Диаметр левой позвоночной артерии в 50% случаев больше, а в 25% – равен диаметру правой. И примерно в 10% – встречается гипоплазия одной из артерий. В таких случаях измененная артерия может заканчиваться в качестве задней нижней мозжечковой артерии или переходить в гипоплазированный сегмент, который продолжается до базилярной артерии, вызывая снижение кровотока в последней. Данные анатомические варианты играют важную роль при диагностике и лечении.

5.2. Эпидемиология заболеваний позвоночных артерий

Учитывая тот факт, что иногда сложно бывает визуализировать устья позвоночной артерии (ПА) при УЗИ, инсульты, вызванные их поражением, часто невозможно оценить. В то же время атеросклероз ПА является причиной НМК в вертебробазилярном бассейне (ВББ) в 20% случаях. В New England Medical Center Posterior Circulation Registry у 82 больных из 407 с ишемией ВББ был выявлен стеноз экстракраниального сегмента ПА более 50%. Ежегодный риск инсульта у больных с поражением внутричерепного отдела ПА или базилярной артерии (БА) составляет 8 и 11% соответственно. Использование МРА позволило установить, что в группе больных с ПНМК или малыми инсультами в ВББ чаще выявляются значимые (более 50%) стенозы ПА и БА, чем значимые стенозы СА при НМК в каротидном бассейне. Одновременно с этим поражение артерий ВББ чаще ассоциируется с ТИА и ранним развитием повторного инсульта.

5.3. Этиология поражений позвоночной артерии

К редукции кровотока по ПА приводят следующие патологические изменения: атеросклеротические стенозы, тромбозы, эмболии; посттравматическое расслоение, экстравазальные компрессии при патологии позвоночника или мышц шеи,

а также при рубцовых измененных тканях; деформации артерий с постоянным или периодическим нарушением их проходимости. Предполагается, что помимо механического влияния экстравазальные факторы могут являться причиной спазма артерий вследствие раздражения их периартериального сплетения. Почти в 60% случаев эти изменения касаются внемозгового отдела позвоночных артерий и нередко доступны для устранения, поэтому выявление экстравазальных факторов приобретает особое значение.

Чаще всего клинические проявления ВБН появляются при взаимодействии ряда перечисленных причин и механизмов. Вместе с тем современные методы клинических и инструментальных исследований позволяют выделить основной реально значимый, а иногда и единственный патогенетический фактор и обосновать пути его устранения.

У людей молодого и среднего возраста основную роль играет экстравазальная компрессия позвоночных артерий в результате их сдавления остеофитами, грыжей диска, спазмированными мышцами шеи. Причиной ВБН может стать также деформация канала позвоночной артерии вследствие подвывиха шейных позвонков. У некоторых пациентов симптомы ВБН могут быть обусловлены такими аномалиями развития, как добавочное шейное ребро, гипоплазия позвоночной артерии, аномалия Киммерли. Большую роль в развитии ВБН играет болевой спазм позвоночной артерии. Позвоночные артерии окружены мелкими вегетативными нервами, которые формируют симпатическое нервное сплетение. Боль в шее, например при остеохондрозе, может способствовать формированию патологического рефлекса. При этом в результате болевого раздражения структур позвоночника возникает гиперактивация симпатических нервов, иннервирующих позвоночную артерию, что сопровождается ее длительным и устойчивым спазмом.

У пожилых людей ВБН чаще всего является следствием атеросклероза позвоночных артерий. В результате этого процесса возникает сужение просвета артерий, что приводит к выраженным изменениям кровотока в их бассейне. Кроме того, в месте расположения бляшек на их поверхности могут формироваться тромбы, которые еще больше стенозируют

просвет пораженных артерий. Нарушение кровотока в артерии может также возникнуть в результате тромбоэмболии, прежде всего кардиального генеза.

Причиной ВБН изредка может стать диссекция позвоночной артерии в результате травмы шеи и даже грубых медицинских манипуляций во время мануальной терапии. При редком системном заболевании – фиброзно-мышечной дисплазии происходит формирование множественных стенозов артерий среднего калибра. Иногда в процесс вовлекаются и ПА, что может стать причиной ВБН.

Возможно развитие ишемических, прежде всего очаговых, изменений в ВББ вследствие артерио-артериальной эмболии из устья стенозированной ПА. Эмболии являются причиной ВБН не менее чем у 30% больных с поражением ПА. В качестве доказательств эмболического генеза ишемии приводятся данные ЦДС, при котором выявляются атеросклеротические бляшки в устье ПА с нарушенной целостностью и признаками изъязвления и внутрибляшечными геморрагиями. Кардиогенная эмболия, эмболия из восходящей аорты также могут быть причиной ишемии ствола мозга. Стенозы основной артерии – редкая патология, но эмболический генез нарушений мозгового кровообращения в стволе мозга при этой патологии не вызывает сомнений. Доказательством эмболического генеза ВБН при поражениях ПА служат также данные МРТ, выявляющие единичные очаги инфаркта, характерные для эмболии. Эмболия может приводить к инсультам, отличающимся тяжелым инвалидизирующим течением.

5.4. Клинические проявления недостаточности кровообращения в вертебробазилярном бассейне

Симптомы, вызванные поражением ПА, включают головокружения, диплопию, онемение вокруг рта, расплывчатость или туманность зрения, шум в ушах, атаксию, синкопальные состояния, билатеральную тугоухость. Важно иметь в виду, что сходные симптомы могут возникать и при других заболеваниях, таких как различные нарушения ритма, ортостатическая гипотензия, вестибулярные нарушения.

Симптомы ВБН обусловлены нарушением функции отделов головного мозга, кровоснабжаемых позвоночными и базилярной

артерией. Начальная или ангиодистоническая стадия проявляется шейно-затылочными болями с распространением в теменную, височную области и глазницу. Они могут сопровождаться так называемыми глазными, ушными и глоточными симптомами. При этом преобладает болевой компонент, ощущающийся как жжение, парестезии, чувство сдавления или распириания в глазах, ушах, глотке. Эти ощущения усиливаются при резком изменении положения головы и в ее неудобных позах, особенно после сна. Зрительные и вестибулярные симптомы также своеобразны и обычно возникают или обостряются не как изолированные симптомы, а во время приступов характерной головной боли.

Головокружение возникает вследствие раздражения вестибулярного анализатора при его недостаточном кровоснабжении у большинства пациентов. В тяжелых случаях головокружение может сопровождаться тошнотой и рвотой.

Шум в ушах может иметь различный тембр – от высоких (писк, свист) до низких тонов (шум прибоя, жужжание).

Нарушение речи и глотания являются серьезными симптомами, свидетельствующими о выраженном расстройстве кровообращения в вертебробазилярной системе.

Дроп-атаки – внезапное падение пациента, не сопровождающееся потерей сознания и появлением симптомов-предвестников. Дроп-атаки являются симптомом преходящей выраженной ишемии стволовых структур.

Нарушение зрения. Затылочные доли больших полушарий являются корковым центром зрительного анализатора. В этом отделе мозга происходит конечная обработка нервных импульсов, формирующихся в сетчатке глаз. Поэтому некоторые пациенты, страдающие вертебробазилярной недостаточностью, отмечают различные нарушения зрения

Инсульт возникает в течение 5 лет у 30% пациентов с симптомами ВБН.

5.5. Диагностика поражений позвоночных артерий

Симптомы ВБН не являются специфическими. Они могут быть проявлением множества других заболеваний, в связи с чем для диагностики поражений ПА требуется тщательное

изучение жалоб пациента и истории заболевания, а также физикальное и инструментальное обследование.

Скрининговыми инструментальными методами выявления поражений ПА является УЗДГ, ТКДГ и ЦДС. Фактически единственным УЗ-критерием окклюзии ПА является отсутствие кровотока в месте локации. Стенотическое поражение ПА можно заподозрить при асимметрии средней скорости кровотока более 30% (для одностороннего поражения). Снижение средней скорости кровотока до 2–10 см/с несомненно свидетельствует о наличии стеноза ПА. Если при одностороннем стенозе можно учитывать оба критерия (асимметрия кровотока и снижение его средней скорости), то при двухстороннем стенозе приходится ориентироваться только на абсолютные показатели скорости кровотока. При сочетании стеноза одной и окклюзии другой ПА диагностика стеноза становится еще менее достоверной вследствие компенсаторного увеличения кровотока по стенозированной ПА. В настоящее время в результате применения ЦДС точность определения поражений ПА значительно возросла и составляет 93%.

Для определения степени компенсации кровотока в ВББ и проведения дифференциальной диагностики могут использоваться отоневрологическое исследование в сочетании с электрофизиологическими данными о слуховых вызванных потенциалах, характеризующих состояние стволовых структур мозга, а также определение индекса фотомоторной реактивности.

Косвенные данные о вертеброгенном влиянии на ПА могут быть получены также при обычной рентгенографии шейного отдела позвоночника, выполненной с функциональными пробами.

Для уточнения причины ВБН могут быть использованы такие диагностические методы, как КТ и МРТ; МРА является исключительно ценным методом диагностики поражений магистральных артерий головы.

Однако в отличие от литературы, посвященной визуализации сонных артерий, данные, опубликованные по неинвазивной визуализации ПА, крайне редки и неоднозначны. Систематический обзор позволил выявить 11 исследований, посвященных неинвазивной визуализации ПА. КТА и МРА

показали более высокую чувствительность (94%) и специфичность (95%), чем применение ДС (чувствительность 70%), причем КТА имела большую достоверность. Технические трудности при выполнении ДС делают данный метод менее информативным при изучении заболеваний данного анатомического региона. Учитывая тот факт, что ни при МРА, ни при КТА не всегда возможно четко визуализировать устье ПА, необходимо использование рентгеноконтрастной ангиографии у больных с симптомами ВББ перед реваскуляризацией. Проведение рентгеноконтрастной ангиографии показано только при наличии симптомов ВБН и доказанном с использованием неинвазивных методов исследовании поражении позвоночных артерий. Дигитальная субтракционная ангиография с контрастированием может быть полезна, когда селективная катетеризация ПА невыполнима, однако точность данного метода сравнима с КТА.

5.6. Лечение пациентов с поражением ПА

5.6.1. Медикаментозное лечение

Оптимальное ведение больных с атеросклеротическим поражением ПА не настолько хорошо изучено, как ведение пациентов с поражением СА. Не было ни одного крупного рандомизированного исследования, несмотря на многочисленные хирургические, интервенционные и медикаментозные подходы к лечению этой категории пациентов. Фактически только несколько исследований, посвященных ишемическим инсультам, позволили провести различия между НМК передней и задней (вертебро-базилярной) локализации. Однако несмотря на недостаточность доказательств, конкретно применимых к пациентам с заболеваниями ПА, этим пациентам целесообразно проводить то же лечение, что пациентам с поражениями СА. Те же меры должны быть направлены на предупреждение прогрессирования атеросклероза в других сосудистых бассейнах.

Изучение применения внутрисосудистого тромболиза у больных с острым ишемическим синдромом в ВББ показало различные исходы данного метода лечения. Таким образом, целесообразно назначение антикоагулянтов сроком не менее 3 мес у пациентов, у которых при ангиографии диагностируется тромбоз устья или экстракраниального сегмента ПА,

вне зависимости от того применялся ли тромболитис вначале, или нет. Исследование WASID показало, что варфарин и аспирин одинаково эффективны сразу после проявлений некардиоэмболического инсульта, в то время как тиклопидин доказал свое превосходство над аспирином в качестве вторичной профилактики ишемических событий у больных с ВБН. В исследовании ESPS-2 инсульт или ТИА в ВБН развился у 5,7% пациентов из 255, получавших небольшие дозы аспирина в комбинации с дипиридамолом 2 р/сут, в сравнении с 10,8% больных, получавших плацебо.

5.6.2. Хирургическое лечение заболеваний позвоночных артерий

В сравнении с КЭА операции при окклюзирующих заболеваниях ПА выполняются редко. Несмотря на то что никаких рандомизированных исследований не проводилось, сообщения, посвященные хирургическому лечению ПА, демонстрируют хорошие результаты эндартерэктомии и других реконструктивных операций на ПА. При реконструкции проксимальной порции ПА ранние осложнения развиваются в 2,5–25,0% случаев, летальные исходы достигают 4%, а при реконструкции дистального отдела ПА – 2–8%. Интракраниальное шунтирование сопровождается летальностью от 3 до 12%, неврологическими и системными осложнениями – от 22 до 55%.

Клиническими показаниями к оперативным вмешательствам при поражениях ПА являются прежде всего ТИА и ОНМК в ВББ. Естественное течение хронической ВБН при извитости, экстравазальной компрессии или стенозе ПА редко приводит к развитию инсульта, поэтому целью хирургического лечения при поражениях ПА у этой категории больных является достижение клинической эффективности, то есть регресса клинических проявлений ВБН при неэффективности медикаментозного лечения по крайней мере в течение 3–6 мес.

Показания к хирургическому лечению ПА определяются тремя критериями:

1. Тщательная диагностика поражения ПА методом УЗДГ, ТКДГ, ЦДС, которые должны подтверждаться с помощью МРА, МСКТАГ или рентгеноконтрастной ангиографии.

2. Точное определение того, что именно патология ПА является основной причиной клинических проявлений ВБН или играет ведущую роль в ее развитии.

3. Резистентность ВБН в течение полугода к медикаментозной комплексной терапии.

При выявлении поражения ПА, но при отсутствии клинических проявлений хирургическое лечение не показано.

Показаниями к хирургическому лечению ПА является окклюзия ПА, стеноз ПА более 70%, патологическая извитость и экстравазальная компрессия.

Клинические показания к хирургическому лечению при окклюзии ПА, в сущности, те же, что и при стенозе, но устанавливаются чаще ввиду большей выраженности клинических проявлений и значительно меньшей эффективности медикаментозного лечения.

Оперативное лечение показано лишь небольшой части пациентов с клиническими проявлениями ВБН (не более 5%), причем в большинстве случаев задачей операции является устранение недостаточности кровообращения, связанной со стенозированием просвета позвоночной артерии, ее экстравазальной компрессией или спазмом в сочетании с поражениями других артерий, кровоснабжающих головной мозг. В том случае, если обе ПА проходимы и имеется значимое поражение одной артерии, то контралатеральная ПА обычно обеспечивает компенсацию кровотока по базилярной артерии, особенно в тех случаях, когда непораженная артерия является доминирующей, то есть имеет больший диаметр. В развитии мозжечкового инсульта играет роль не только снижение перфузии ВББ, но и материальная эмболия при поражении устья ПА.

Возможными операциями при стенозах, извитостях и экстравазальной компрессии ПА являются:

- чресподключичная эндартерэктомия ПА;
- эндартерэктомия устья ПА с истмопластикой с помощью аутовенозной или синтетической заплаты;
- перевязка устья ПА с транспозицией ствола артерии в устье щитошейного ствола;
- перевязка устья ПА с транспозицией ствола артерии в общую сонную артерию;

- перевязка устья ПА с транспозицией ствола артерии во вновь сформированное на подключичной артерии устье;
- шунтирование ПА внутренней грудной артерией;
- артериолиз устья ПА, скаленотомия, стелэктомия;
- ангиопластика ПА;
- ангиопластика ПА со стентированием.

Операции транспозиции ПА в ипсилатеральную ОСА или на культю тиреоцервикального ствола в настоящее время считаются предпочтительными ввиду лучших отдаленных результатов.

Хирургическое лечение окклюзии ПА является сложной и к настоящему времени не полностью решенной задачей. Окклюзия ПА в устье не подлежит реконструкции и чаще всего сопровождается ее поражением в костном канале. В связи с этим при экстракраниальной окклюзии ПА решающим в определении показаний к реконструктивной операции является состояние III сегмента ПА. При ее проходимости возможно проведение артерио-артериального или аутовенозного шунтирования между ипсилатеральной НСА и ПА. Оценка проходимости III сегмента ПА при окклюзии ее устья возможна только при сочетанной оценке данных рентгеноконтрастной ангиографии, УЗДГ, ТКДГ и ЦДС.

5.6.3. Эндоваскулярные вмешательства на позвоночных артериях

Несмотря на то что эндоваскулярные вмешательства технически просты и, так же как и при поражении СА, показаны больным группы высокого риска, на сегодняшний день отсутствуют рандомизированные исследования, доказывающие их превосходство над открытыми вмешательствами. Согласно анализу 300 вмешательств на проксимальном сегменте ПА риск летального исхода составил 0,5%, интраоперационных осложнений – 5,5%, послеоперационного инсульта – 0,7% при среднем сроке наблюдения 14,2 мес. Рестенозы имели место в 26% случаев (от 0 до 43%) в течение 12 мес (от 3 до 25 мес) наблюдений, тем не менее частота рестенозов не всегда коррелировала с частотой рецидива клинических симптомов. Из 170 больных с поражением дистальных сегментов позвоночных

артерий, которым была выполнена ангиопластика, в 20% случаев имели место неврологические нарушения, однако при этом у 80% больных из них процедура выполнялась по срочным показаниям. Рестенозы развились в 10% случаев при среднем сроке наблюдения 12,6 мес. Данные 14 исследований показывают, что риск ежегодного инсульта после ангиопластики по поводу дистального поражения достигает примерно 3%, и риск инсульта и повторного рестеноза тем выше, чем более дистальное поражение артерий.

CAVATAS – единственное рандомизированное исследование, посвященное сравнительным результатам эндоваскулярного и медикаментозного лечения, включало лишь 16 пациентов с поражением ПА и 504 – с поражением СА. И поскольку ни у одного из больных с патологией ПА не было повторных нарушений в ВББ в течение 8 лет после рандомизации, не удалось выявить различия в отдаленных результатах стентирования и медикаментозного лечения. Низкий уровень диагностики симптомного поражения ПА, в сравнении с сонными, иллюстрирует трудности в оценке успеха реваскуляризации позвоночных артерий.

*Рекомендации по тактике лечения
при поражениях позвоночных артерий*

Рекомендация 1.

1. Оперативные вмешательства на позвоночных артериях должны носить прежде всего лечебный характер и быть направлены на купирование клинических проявлений вертебробазилярной недостаточности.
2. При II и IV степени сосудистой мозговой недостаточности в ВББ показания к оперативным вмешательствам определяются по аналогии со стенозами сонных артерий, но с учетом степени компенсации кровообращения в ВББ через контрлатеральную ПА и степени декомпенсации кровотока в базилярной артерии.
3. При хронической ВБН (III степень сосудистой мозговой недостаточности) оперативные вмешательства на позвоночных артериях следует выполнять только после безуспешной консервативной терапии в течение 3–6 мес.

4. Асимптомные больные с изолированными стенозами ПА должны лечиться консервативно. Оперативное лечение у асимптомных больных со стенозами ПА возможно только при сочетанном поражении СА и ПА, в ситуациях, когда оперативные вмешательства на СА невозможны.

Рекомендация 2.

1. Диагностический алгоритм для определения показаний к оперативным вмешательствам на ПА должен в обязательном порядке включать один из неинвазивных методов визуализации: ЦДС, МРА или МСКТАГ. У больных с клиническими проявлениями ВБН МРА и КТА должны назначаться чаще и раньше, чем ультразвуковые методы исследования ПА.
2. У пациентов с ВБН, которым планируется выполнение реваскуляризирующей операции на позвоночных артериях, целесообразно выполнение стандартного ангиографического исследования в тех случаях, когда неинвазивные методы не помогли выявить патанатомию и точную локализацию поражения, а также степень стеноза ПА.
3. У пациентов, которым уже была выполнена реконструктивная операция на ПА, целесообразно выполнение периодических контрольных исследований, как и после каротидных реконструкций (*уровень доказательности С*).

Рекомендация 3.

1. Медикаментозная терапия и изменение образа жизни должны быть направлены на снижение влияния факторов риска развития атеросклероза ПА согласно стандартам, рекомендованным больным с атеросклерозом СА (*уровень доказательности В*).
2. Антиагрегантная терапия должна быть рекомендована больным с инсультом или ТИА в анамнезе и поражением ПА. Могут быть использованы аспирин (50–100 мг/сут), комбинации аспирина и дипиридамола (25 и 200 мг 2 р/сут), клопидогрел (75 мг/сут) или тиклопидин (250 мг 2 р/сут). Выбор антиагреганта должен быть индивидуальным и основываться на сопутствующих заболеваниях, чувствительности, цене и других характеристиках (*уровень доказательности В*).

Рекомендация 4.

При стенозах ПА в первом сегменте могут использоваться как открытые, так и эндоваскулярные методики. При наличии патологической извитости или аномалии отхождения ПА предпочтительной является открытая операция. При стенозах ПА в II–IV сегментах предпочтительным является использование эндоваскулярных методик (*уровень доказательности C*).

Рекомендация 5.

При стенозах I сегмента ПА предпочтение следует отдавать операциям транспозиции устья ПА в ОСА или ПКА. В случае если выполнение этих операций невозможно, может быть выполнена чресподключичная эндартерэктомия ПА или эндартерэктомия устья ПА с истмопластикой венозной заплатой.

Рекомендация 6.

При патологической извитости I сегмента ПА могут быть выполнены операция транспозиции ПА в ОСА или ПКА, операция истмопластики с созданием нового устья ПА в ПКА, модифицированная операция Пауэрса [10].

ЛИТЕРАТУРА

1. *Куперберг Е. Б., Лаврентьев А. В., Гайдацев А. Э.* Клиническая доплерография окклюзирующих поражений артерий мозга и конечностей. – М.: Издательство НЦССХ им А. Н. Бакулева РАМН, 1997.
2. *Фокин А. А., Вардугин И. В.* – Экстренная реконструктивная хирургия сонных артерий. – Челябинск, 1999.
3. *Марчук В. П.* МР-ангиография позвоночных артерий при дегенеративных изменениях в шейном отделе позвоночника: возможности и недостатки. // НЛД – Номер 1, 1999
4. *Диагностика патологии позвоночных артерий при помощи цветного доплеровского картирования и энергетической доплерографии.* // В сб.: Новые методы функциональной диагностики. – Барнаул, 1997. – С. 13–14 (соавт. А. В. Могозов, Н. Г. Хорев).
5. *Клиническая ангиология. Руководство для врачей/ Под. ред. А. В. Покровского.* – М.: Медицина, 2004. – Т. 1. – 808 с.
6. *Жулев Н. М., Яковлев Н. А., Кандыба Д. В., Сокурченко Г. Ю.* Инсульт экстракраниального генеза. – СПб.: Издательский дом СПбМАПО, 2004. – 588 с.
7. *Сосудистая хирургия по Хаймовичу/ Под ред. Э. Ашера; перевод 5-го английского издания под. ред. А. В. Покровского.* – М.: Бином. Лаборатория знаний, 2010. – Т. 1. – 644с.

8. Белов Ю. В. Руководство по сосудистой хирургии с атласом оперативной техники. – М.: ДеНово, 2000. – 448с.
9. Д. Н. Джигладзе, А. В. Покровский, Т. Н. Глазунова, С. Э. Лелюк. Катамнез симптомных больных с патологией экстракраниального отдела позвоночных артерий и вопросы показаний к хирургическому лечению. *Ангиология и сосудистая хирургия*. 1998 • ТОМ 4 • №1
10. *Пирихалашивили З. К.* Хирургическое лечение проксимальных поражений позвоночных артерий: докт. дис. – М., 2003.
11. Third Report of the National Cholesterol Education Program (NCEP) Expert Panel on Detection, Evaluation, and Treatment of High Blood Cholesterol in Adults (Adult Treatment Panel III) finalreport. *Circulation*. 2002;106: 3143– 421.
12. Antithrombotic Trialists' Collaboration. Collaborative meta-analysis of randomised trials of antiplatelet therapy for prevention of death, myocardial infarction, and stroke in high risk patients. *BMJ*. 2002. 324:71– 86.
13. Endovascular versus surgical treatment in patients with carotid stenosis in the Carotid and Vertebral Artery Transluminal Angioplasty Study (CAVATAS): a randomised trial. *Lancet*. 2001;357: 1729–37.
14. *Wehman JC, Hanel RA, Guidot CA, et al.* Atherosclerotic occlusive extracranial vertebral artery disease: indications for intervention, endovascular techniques, short-term and long-term results. *J Interv Cardiol*. 2004;17: 219–32.
15. *Wityk RJ, Chang HM, Rosengart A, et al.* Proximal extracranial vertebral artery disease in the New England Medical Center Posterior Circulation Registry. *Arch Neurol*. 1998;55:470–8.
16. *Chimowitz MI, Lynn MJ, Howlett-Smith H, et al.* Comparison of warfarin and aspirin for symptomatic intracranial arterial stenosis. *N Engl J Med*. 2005;352:1305–16.
17. *Hornig CR, Lammers C, Buttner T, et al.* Long-term prognosis of infratentorial transient ischemic attacks and minor strokes. *Stroke*. 1992;23:199–204.
18. *Glass TA, Hennessey PM, Pazdera L, et al.* Outcome at 30 days in the New England Medical Center Posterior Circulation Registry. *Arch Neurol*. 2002;59:369–76.
19. *Kasner SE, Lynn MJ, Chimowitz MI, et al.* Warfarin vs aspirin for symptomatic intracranial stenosis: subgroup analyses from WASID. *Neurology*. 2006;67:1275– 8.
20. *Kasner SE, Chimowitz MI, Lynn MJ, et al.* Predictors of ischemic stroke in the territory of a symptomatic intracranial arterial stenosis. *Circulation*. 2006;113:555– 63.
21. *Marquardt L, Kuker W, Chandratheva A, et al.* Incidence and prognosis of >50% symptomatic vertebral or basilar artery stenosis: prospective population-based study. *Brain*. 2009;132:982– 8.
22. *Blacker DJ, Flemming KD, Wijedicks EF.* Risk of ischemic stroke in patients with symptomatic vertebrobasilar stenosis undergoing surgical procedures. *Stroke*. 2003;34:2659–63.
23. *Eckert B.* Acute vertebrobasilar occlusion: current treatment strategies. *Neurol Res*. 2005;27 Suppl 1:S36–41.
24. *Cloud GC, Markus HS.* Vertebral artery stenosis. *Curr Treat Options Cardiovasc Med*. 2004;6:121–7.
25. *Savitz SI, Caplan LR.* Vertebrobasilar disease. *N Engl J Med*. 2005;352: 2618– 26.

26. *Caplan LR*. Atherosclerotic vertebral artery disease in the neck. *Curr Treat Options Cardiovasc Med*. 2003;5:251–6.
27. *Canyigit M, Arat A, Cil BE*, et al. Management of vertebral stenosis complicated by presence of acute thrombus. *Cardiovasc Intervent Radiol*. 2007;30:317–20.
28. *Benesch CG, Chimowitz MI*. Best treatment for intracranial arterial stenosis? 50 years of uncertainty. The WASID Investigators. *Neurology*. 2000;55:465–6.
29. *Grotta JC, Norris JW, Kamm B*. Prevention of stroke with ticlopidine: who benefits most? *Neurology*. 1992;42:111–5.
30. *Sivenius J, Riekkinen RJ, Smets P*, et al. The European Stroke Prevention Study (ESPS): results by arterial distribution. *Ann Neurol*. 1991;29:596–600.
31. *Berguer R, Flynn LM, Kline RA*, et al. Surgical reconstruction of the extracranial vertebral artery: management and outcome. *J Vasc Surg*. 2000;31:9–18.
32. *Berguer R*. Suboccipital approach to the distal vertebral artery. *J Vasc Surg*. 1999;30:344–9.
33. *Berguer R, Morasch MD, Kline RA*. A review of 100 consecutive reconstructions of the distal vertebral artery for embolic and hemodynamic disease. *J Vasc Surg*. 1998;27:852–9.
34. *Spetzler RF, Hadley MN, Martin NA*, et al. Vertebrobasilar insufficiency: part 1: microsurgical treatment of extracranial vertebrobasilar disease. *J Neurosurg*. 1987;66:648–61.
35. *Hopkins LN, Martin NA, Hadley MN*, et al. Vertebrobasilar insufficiency: part 2: Microsurgical treatment of intracranial vertebrobasilar disease. *J Neurosurg*. 1987;66:662–74.
36. *Hopkins LN, Budny JL*. Complications of intracranial bypass for vertebrobasilar insufficiency. *J Neurosurg*. 1989;70:207–11.
37. *Hopkins LN, Budny JL, Castellani D*. Extracranial-intracranial arterial bypass and basilar artery ligation in the treatment of giant basilar artery aneurysms. *Neurosurgery*. 1983;13:189–94.
38. *Hopkins LN, Budny JL, Spetzler RF*. Revascularization of the rostral brain stem. *Neurosurgery*. 1982;10:364–69.
39. *Berguer R, Bauer RB*. Vertebral artery reconstruction: a successful technique in selected patients. *Ann Surg*. 1981;193:441–7.
40. *Berguer R, Bauer RB*. *Vertebrobasilar Arterial Occlusive Disease: Medical and Surgical Management*. New York, NY: Raven Press, 1984.
41. *Roon AJ, Ehrenfeld WK, Cooke PB*, et al. Vertebral artery reconstruction. *Am J Surg*. 1979;138:29–36.
42. *Malone JM, Moore WS, Hamilton R*, et al. Combined carotidvertebral vascular disease: a new surgical approach. *Arch Surg*. 1980;115:783–5.
43. *Caplan L, Tettenborn B*. Embolism in the posterior circulation. In: Berguer, R. and Caplan, L, editors. *Vertebrobasilar Arterial Disease*. St. Louis, Mo: Quality Medical; 1992.
44. *Thevenet A, Ruotolo C*. Surgical repair of vertebral artery stenoses. *J Cardiovasc Surg (Torino)*. 1984;25:101–10.
45. *Edwards WH, Mulherin JL Jr*. The surgical reconstruction of the proximal subclavian and vertebral artery. *J Vasc Surg*. 1985;2: 634–42.
46. *Diaz FG, Ausman JI, de los Reyes RA*, et al. Surgical reconstruction of the proximal vertebral artery. *J Neurosurg*. 1984;61:874–81.
47. *Imparato AM, Riles TS, Kim GE*. Cervical vertebral angioplasty for brain stem ischemia. *Surgery*. 1981;90:842–52.

48. *Eberhardt O, Naegele T, Raygrotzki S, et al.* Stenting of vertebrobasilar arteries in symptomatic atherosclerotic disease and acute occlusion: case series and review of the literature. *J Vasc Surg.* 2006;43:1145–54.
49. *Coward LJ, McCabe DJ, Ederle J, et al.* Long-term outcome after angioplasty and stenting for symptomatic vertebral artery stenosis compared with medical treatment in the Carotid And Vertebral Artery Transluminal Angioplasty Study (CAVATAS): a randomized trial. *Stroke.* 2007;38:1526–30.
50. *McCabe DJ, Pereira AC, Clifton A, et al.* Restenosis after carotid angioplasty, stenting, or endarterectomy in the Carotid and Vertebral Artery Transluminal Angioplasty Study (CAVATAS). *Stroke.* 2005; 36:281–6.
51. CAPRIE Steering Committee. A randomised, blinded, trial of clopidogrel versus aspirin in patients at risk of ischaemic events (CAPRIE). *Lancet.* 1996;348:1329–39.
52. *Diener HC, Bogousslavsky J, Brass LM, et al.* Aspirin and clopidogrel compared with clopidogrel alone after recent ischaemic stroke or transient ischaemic attack in high-risk patients (MATCH): randomised, double-blind, placebo-controlled trial. *Lancet.* 2004; 364:331–7.
53. *Diener HC, Cunha L, Forbes C, et al.* European Stroke Prevention Study. 2. Dipyridamole and acetylsalicylic acid in the secondary prevention of stroke. *J Neurol Sci.* 1996;143:1–13.
54. *Sacco RL, Diener HC, Yusuf S, et al.* Aspirin and extended-release dipyridamole versus clopidogrel for recurrent stroke. *N Engl J Med.* 2008;359:1238–51.
55. *Callow A. D.* Surgery of the carotid and vertebral arteries for the prevention of stroke. Williams and Wilkins, Baltimore, USA, 1996, 496 p.

ПРИЛОЖЕНИЕ 1.1

Комплексное ультразвуковое обследование брахиоцефальных сосудов

ФИО _____ Возраст _____ Отд. _____ Тел. _____

	a.str.D	СМАd	ПМАd	ЗМАd	ЗСАd	a.str.S	СМAs	ПМAs	ЗМAs	ЗСAs	ОА	ПСА
Норма	+10-18	45-100	35-80	20-45	+	+10-18	45-100	35-80	20-45	+	30-90	+
В покое												
S/D												
PI												
↓aced												
↓accd												
↓aces												
↓accs												

Виллизиев круг _____

ЛСК _____ патология _____

Сифон а.с.и.д.	
A. ophthalmica D.	
Сифон а.с.и.с.	
A. ophthalmica S.	

	СМА/ПМА (1,1-1,5)	СМА/ВСА (1,6-2,0)
d		
s		

БРАХИОЦЕФАЛЬНЫЕ АРТЕРИИ

	Норма	D	S
а.с.с. – диаметр	6,8-7,2		
ЛСК s/d/mean			
а.с.и. – диаметр устья/дист. отд.	4,0-4,2		
ЛСК s/d/mean			
а.с.е. – диаметр			
ЛСК s/d/mean			
а. верт. – диаметр	3,0-3,6		
ЛСК s/d/mean V ₁			
ЛСК s/d/mean V ₂			
ЛСК s/d/mean V ₃			
Ротация			
Компрессия а.с.с.			

АД (D) (S)	
ВД	
Ортостаз	
Пробы с отведением верхних конечностей	
D	S
Гиперабдукция	
Абдукция с ротацией	
D	S
Реактивная гиперемия	
SSS	
Реактивность интракраниальных артерий	
D	S
ЦПР (СМА)	
ФР (ЗМА)	

ВЕНОЗНЫЙ ОТТОК

	v.j.in. D	v.j.ex. D	v. vert. D	v.b.R.D	v.j.in. S	v.j.ex. S	v. vert. S	v.b.R.S	SR
S, см ²									
ЛСК s/d/mean, см/с									
PV +/-									
S при PV, см ²									

Глазничная вена

	Направление	ЛСК, см/с	PV	Размер	% асимметрии
D					
S					

Кавернозный синус

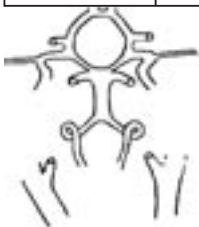	Направление	ЛСК, см/с	PV	Тип строения	% асимметрии
D					
S					

Вена Галена

ЛСК _____

* Серым выделены позиции, которые необходимо заполнять при обследовании асимптомных пациентов и пациентов без хирургической патологии.

Артерия	Характеристика патологии
tr. b/c	
a. subc. D.	
a. vert. D.	
a.c.c. D.	
a.c.e. D.	
a.c.i. D.	
a. sucl. S.	
a. vert. S.	
a.c.c. S.	
a.c.e. S.	
a.c.i. S.	

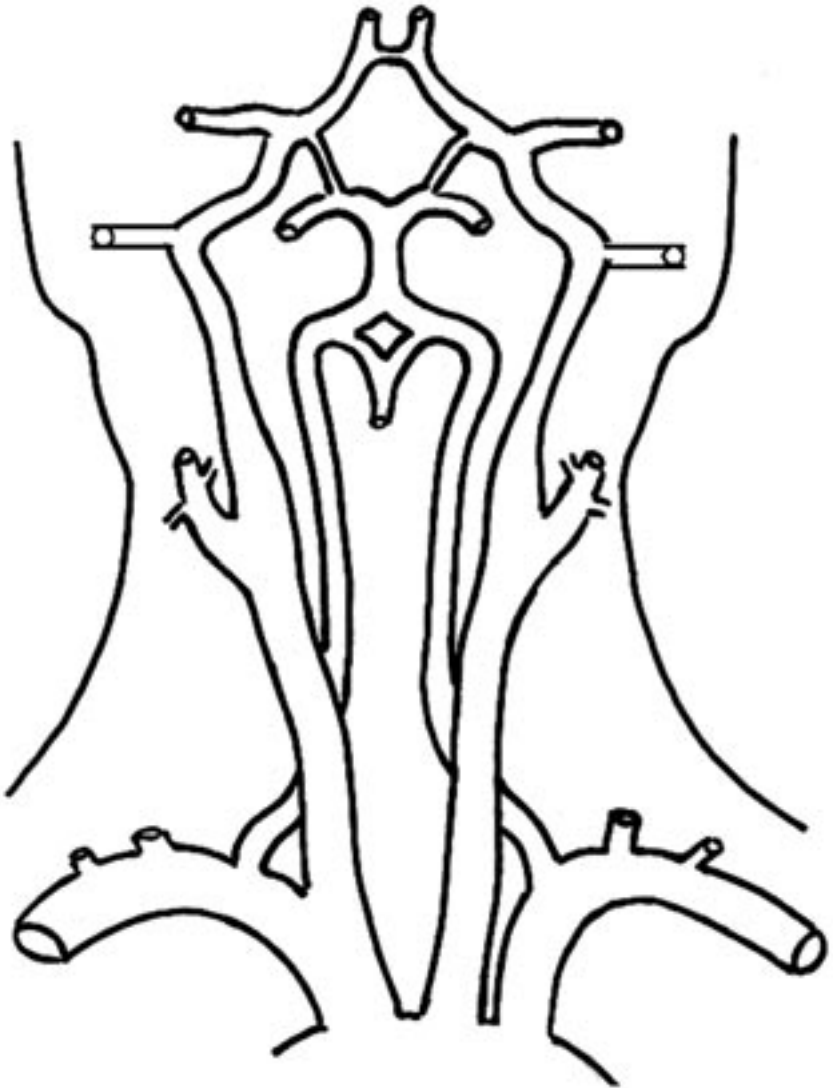


Дата:

Врач:

ПРИЛОЖЕНИЕ 1.2

Ультразвуковое обследование брахиоцефальных артерий



Дата:

Врач:

Клинические рекомендации по ведению
пациентов с сосудистой артериальной патологией
(Российский согласительный документ).
Часть 3. Экстракраниальные (брахиоцефальные) артерии

НЦССХ им. А. Н. Бакулева РАМН
ИД № 03847 от 25.01.2001
119049, Москва, Ленинский проспект, 8
Тел. 8 (499) 236-92-87

Заказ № 269. Тираж 300 экз.
Формат 60×90/16. Печать офсетная.
Подписано в печать 05.04.2012 г.
Усл. печ. л. 8,25. Уч.-изд. л. 7,19.
Отпечатано в НЦССХ им. А. Н. Бакулева РАМН

